

POPÁLENINY U DĚTÍ DO 3 LET VĚKU, INDIKACE K PŘIJETÍ NA KDAR

Věra Nečasová, Alena Nečasánková – Klinika dětské anesteziologie a resuscitace LFMU a FN Brno

V podstatě jedinou indikací pro hospitalizaci popálených pacientů na naší klinice je zajištění UPV dětí do 3 let věku. Za období jednoho roku bylo na naší klinice hospitalizováno 8 pacientů s dg popálení více částí těla. Nejčastějším mechanismem termického úrazu u dětí v této věkové kategorii je opaření horkou vodou, ale my jsme si pro vás připravily kazuistiku dívky, u které došlo k popálení dutiny ústní elektrickým proudem, a chlapce, kde k popálení došlo pádem do ohniště

I. KAZUISTIKA (PACIENTKA H.I. 2,5 ROKU)

VZNIK ÚRAZU, OŠETŘENÍ NA KPRCH BOHUNICE

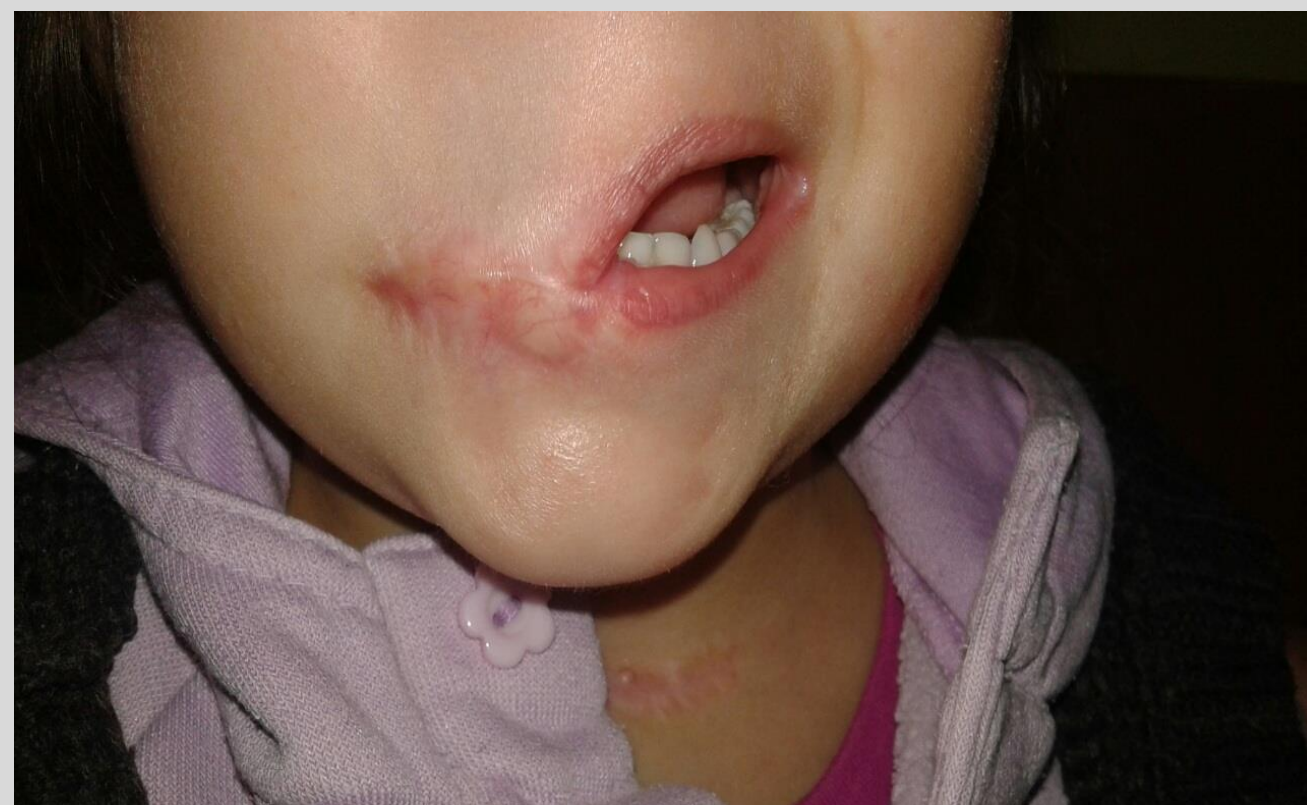
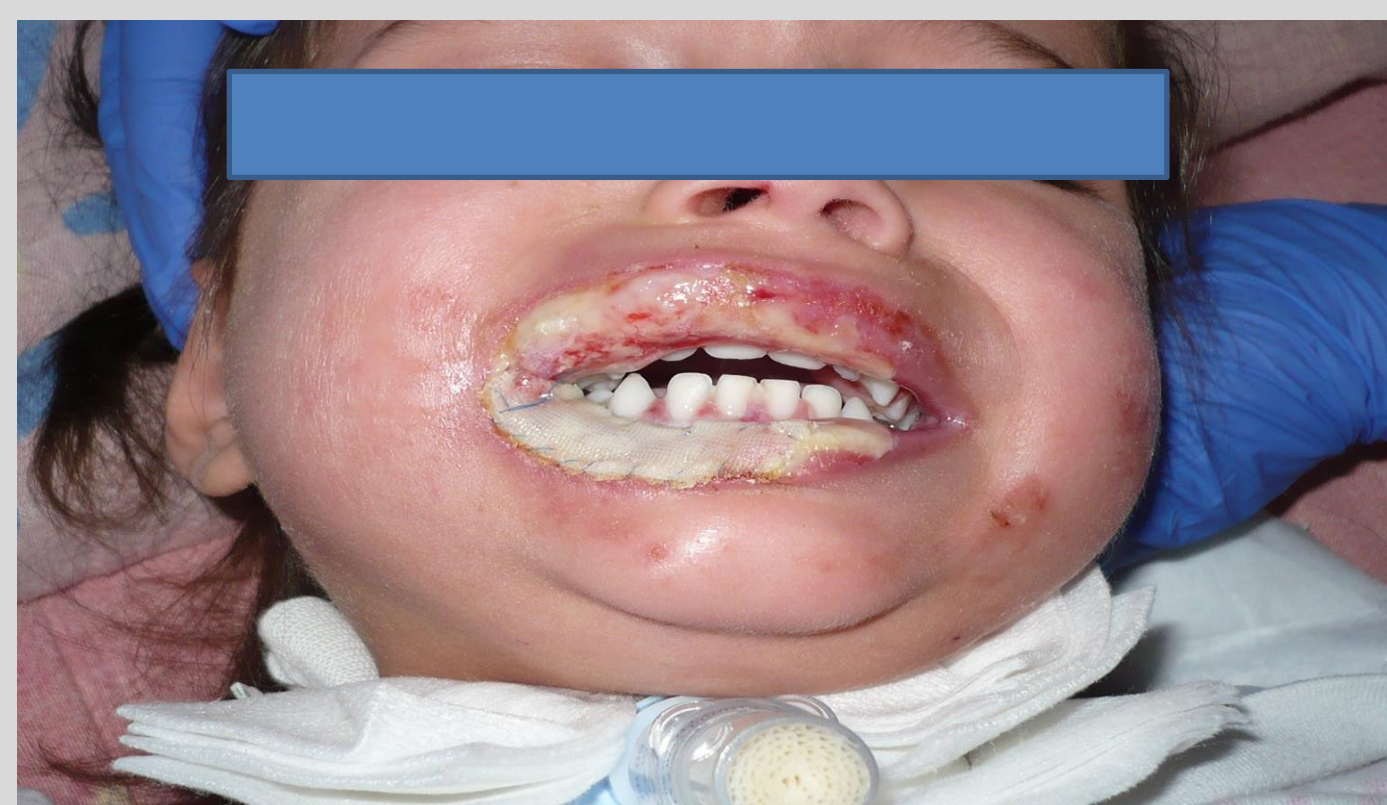
- dívka si do úst vložila prodlužovací šňůru pod elektrickým proudem, následně popáleniny úst a hrtanu
- transport na KPRCH Bohunice, kde pro otok úst a jazyka s klesající saturací přistoupeno k intubaci
- zajištěn CVK, primární ošetření popálené plochy s antisepsi, transport na naši kliniku

Hospitalizace na KDAR

- příjem 11. 3. 2015 v 19:00, pacientka nadále analgosedována, UPV, monitorace FF, RTG srdce+ plíce
- domluva s KPRCH na dalším převazu; vzhledem k rozsahu poranění dutiny ústní + jazyka a předpokládané dlouhodobé léčbě se již 3. den hospitalizace přistoupilo k provedení tracheostomie a PEGu
- **celková terapie** – 3kombinace ATB, diuretika, hemostyptika, kortikoidy, vitamíny, infuzní terapie, dohrazovány krevní deriváty
- **ošetřovatelská péče** – po domluvě s KPRCH se dutina ústní musela stále udržovat zvlhčená, obložkami s Octeniseptem a vyplachována FR. Každý 3. den byly pravidelně prováděny revize postižených míst a eventuální nekrektomie měkkých tkáních a jazyka.
- po týdnu hospitalizace byla pacientka přes weaning odpojena od UPV a následně přeložena na chirurgickou JIP.

Druhá hospitalizace na KDAR

- pacientka přijata ke zrušení TSK, výkon bez komplikací, dívka ihned eupnoická, s jasným hlasem, ústy přijímá pouze tekutiny, stravu do PEGu toleruje
- po probuzení z anestezie zjištěn výskyt vší, provedeno odvšivení pacientky
- druhý den přeložena zpět na chirurgickou JIP, propuštěna, dále dochází na kontroly na ambulanci KPRCH



II. KAZUISTIKA (PACIENT B.J. 2,5 ROKU)

VZNIK ÚRAZU, OŠETŘENÍ NA KPRCH BOHUNICE

- 2.7. 2015 kolem 21. hodiny pád do ohniště; letecký transport na KPRCH Bohunice
- provedeno vstupní ošetření pacienta s hlubokými popáleninami obličeje, skalpu (II. b stupně) a obou rukou (II.b a III. stupně) (všechny prsty jsou popáleny cirkulárně, proto provedeny escharotomie všech prstů na obou HKK)
- pacient intubován, analgosedován, zaveden CVK, NGS, PMK
- vzhledem k lokalizaci a hloubce popálení pacient ponechán na UPV a přeložen na naši kliniku

Hospitalizace na KDAR

- příjem 3.7. 2015 ve 2:00; pacient dále analgosedován, UPV, monitorace FF, RTG srdce+ plíce
- **celková terapie** – 3kombinace ATB, diuretika, hemostyptika, kortikoidy, vitamíny, infuzní terapie, dohrazován Albumin, ERD
- **ošetřovatelská péče** spočívala zejména v ošetření očí Ophtalmo-Septonexem unq v nadbytku a vlhčení krytí skalpu Octeniseptem
- **převazy popálených částí** na operačním sále po dvou dnech
- zároveň prováděny laryngoskopie pro edém a fibrinový povlak v subglotickém prostoru
- vzhledem k ústupu otoků pacient přes weaning extubován bez komplikací na první pokus
- po kontrolních laryngoskopiích dále bez dechových potíží, postupně snížena až vysazena analgésie Sufentou, zvyšování perorálního příjmu
- pacient 7. den přeložen na KPRCH, odkud propuštěn a dále dochází na kontroly

