



AIRWAY

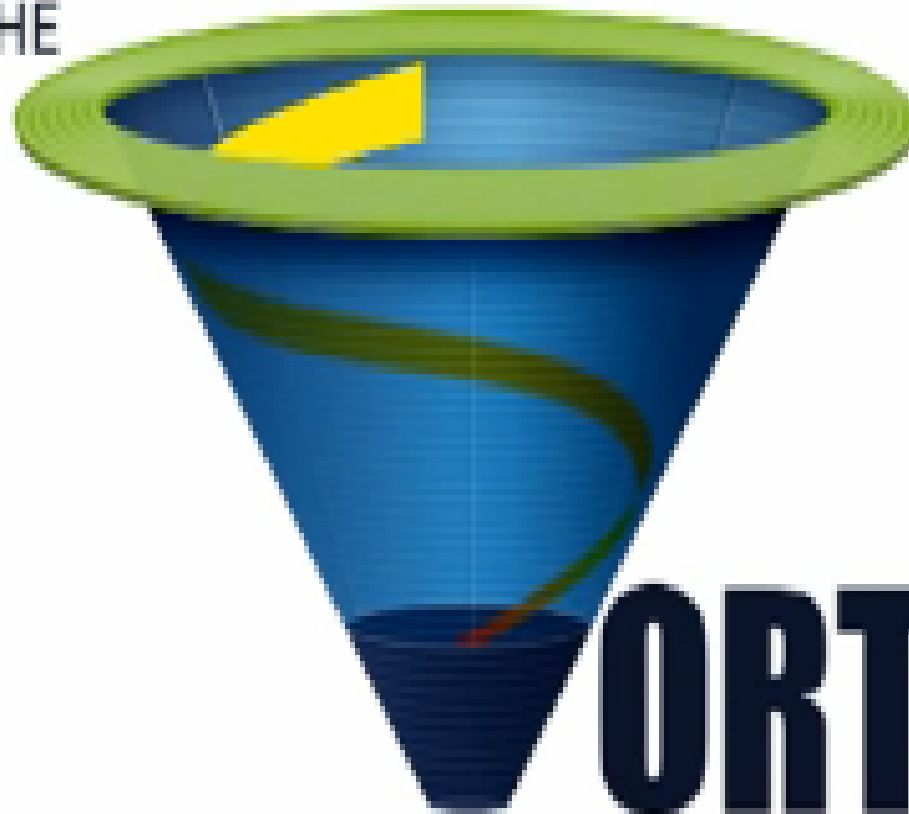Lukáš Dadák
ARK FNUSA

Disclaimer

- MUDr. Lukáš Dadák se od roku 2003 podílí na výuce LF MU.
- Od roku 2008 přednáší na kurzech podporovaných společnostmi LMA, Teleflex.

Vír

THE



ORTEX


The Vortex Approach & related materials are copyright of Nicholas Chrimes & Peter Fritz.
Used with permission. www.vortexapproach.com

Jen 3 +1 cesty


zajistit dýchací cesty

= udržet

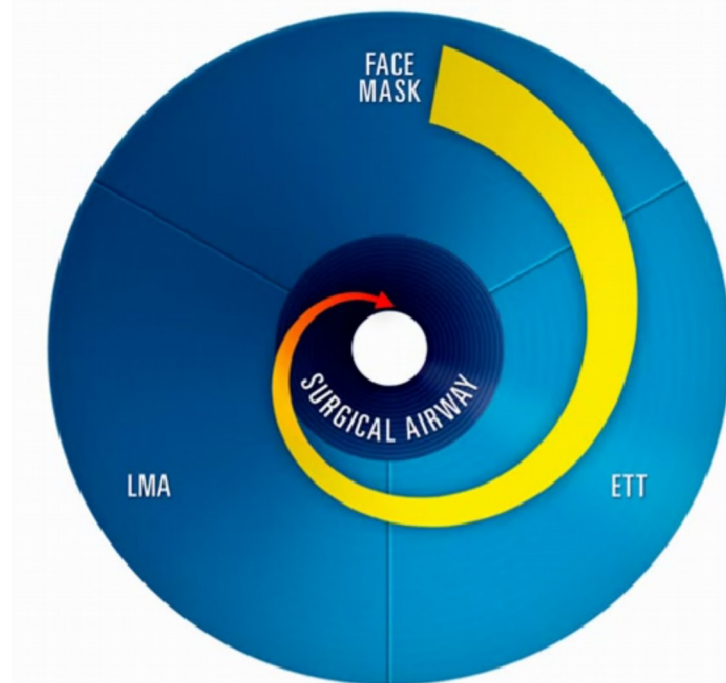
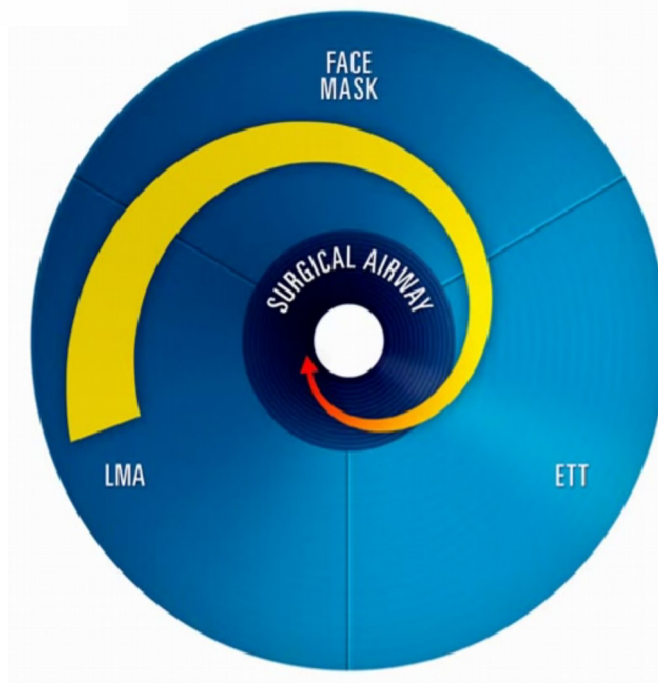
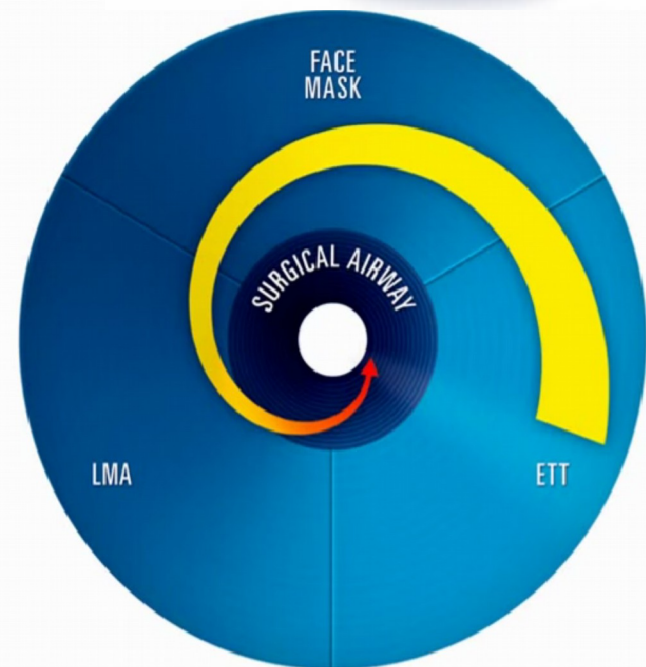- oxygenaci O₂
- ventilaci CO₂



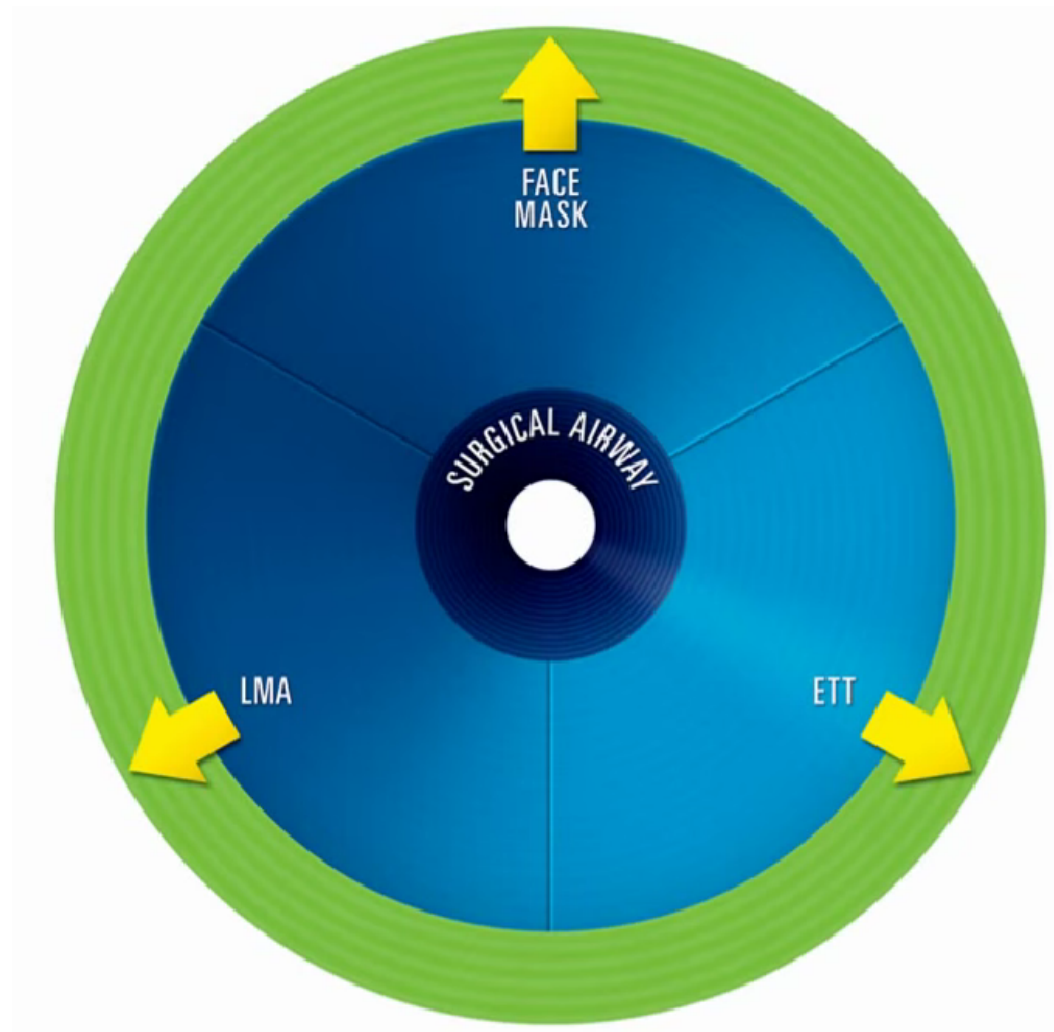
Jen 3 +1 cesty




Vír v dýchacích cestách



Oxygenace a ventilace = bezpečná zóna



Na 2. pokus něco změň

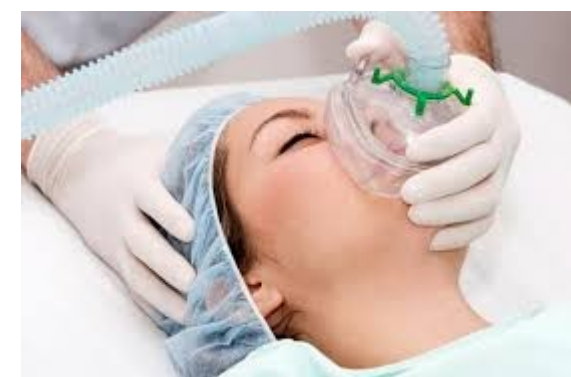

VORTEX OPTIMISATION STRATEGIES

	FACE MASK	LARYNGEAL MASK AIRWAY	ENDOTRACHEAL TUBE
1. Manipulation Head & Neck	Sniffing Position/Jaw Thrust/Bed Height		
	Dentures In		Dentures Out
Larynx	Laryngeal Manipulation (incl. ease cricoid)		
Device	2 hands	Twist Cuff Inflation	Rotate
2. Adjuncts	OPA NPA	Introducer Bougie Laryngoscope	Stylette Bougie Magill Forceps
3. Size/Type	FM	LMA	Blade/Handle/VL ETT
4. Suction			
5. Pharyngeal Muscle Tone	Prospect of recovery: consider reverse BZD's, opioids, NMBD's GZ or No prospect recovery: consider adequacy anaesthesia/m. relaxation		



Pre/oxygenace za spont. ventilace



- obličejovou maskou

- O₂ 3 minuty s průtokem 10 l/min
- 8 hlubokých vdechů během minuty s těsnící obličejovou maskou

$$PAO_2 = PiO_2 - [PACO_2/R]$$

Vzduch: 21% O₂

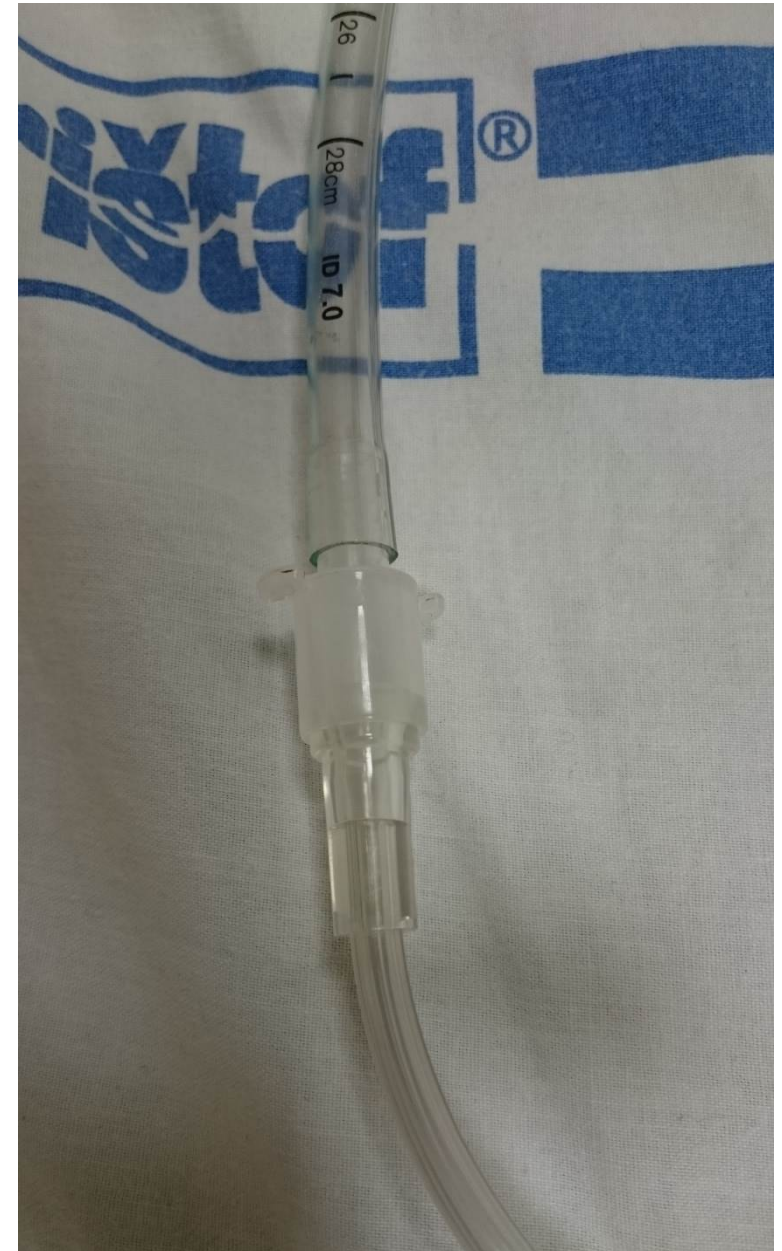
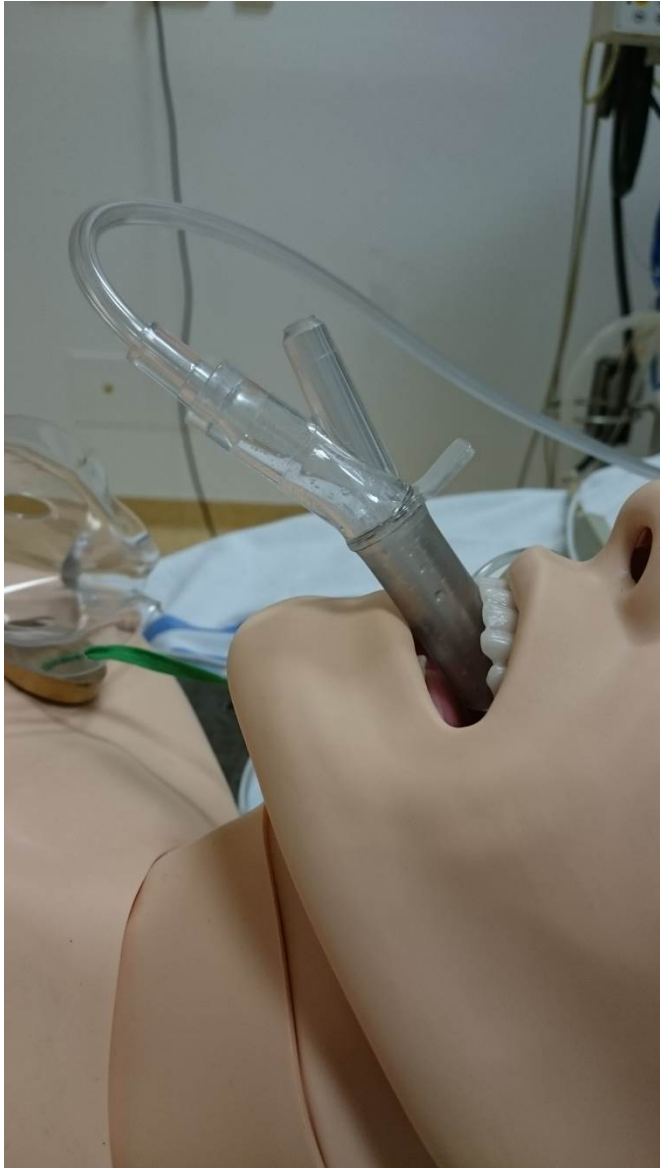$$PAO_2 = 0.21 \times (101.3 - 6.7) - 5.3/0.8 = 13.2 \text{ kPa}$$

Dýchání 100% O₂:

$$PAO_2 = (101.3 - 6.7) - [5.3/0.8] = 88 \text{ kPa}$$

Kde? ... FRC až 1800 ml O₂ = 7 minut spotřeby

O2 – smrtící zbraň rukama mediků



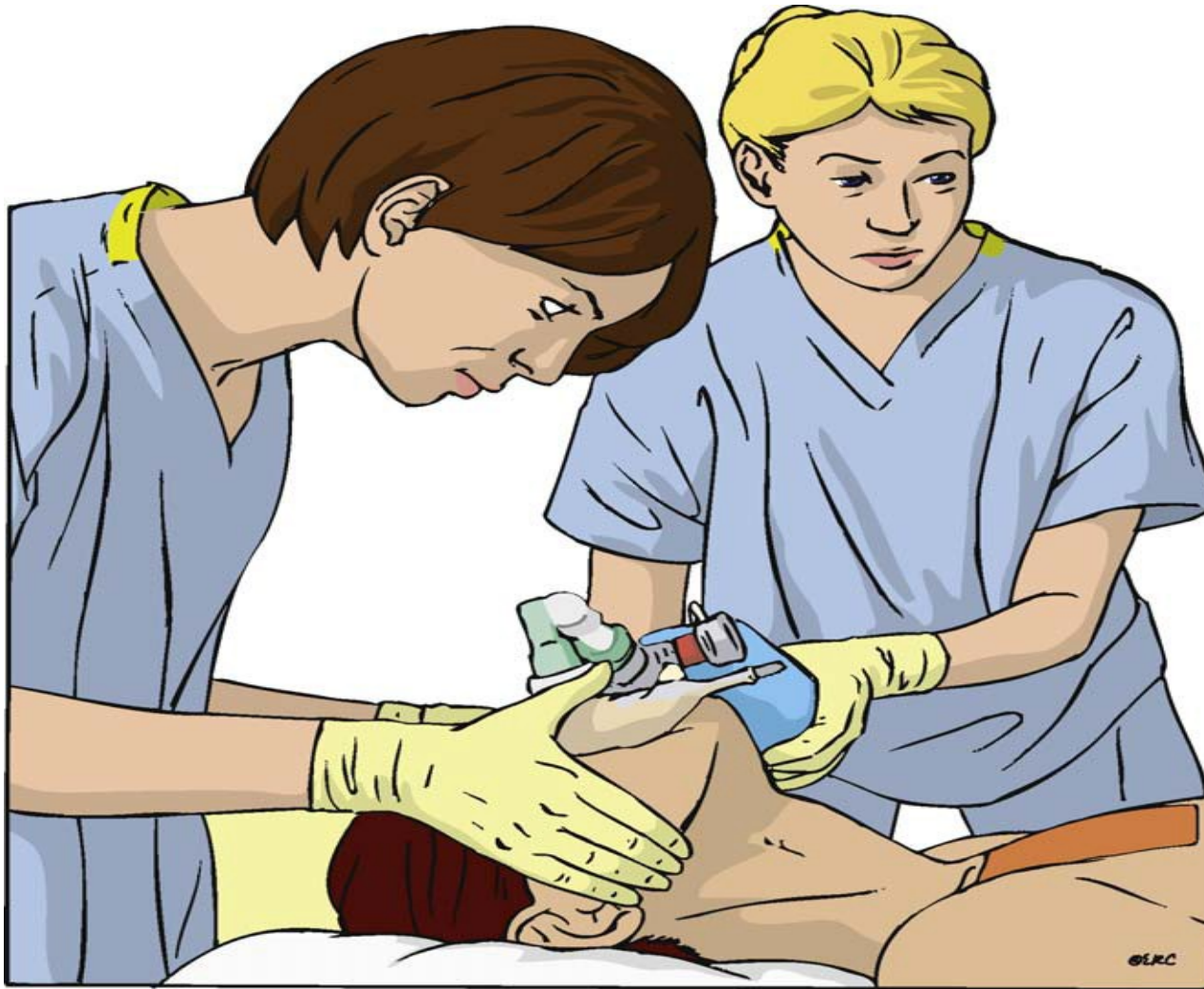

Úspěšná ventilace obličejovou maskou

- správná velikost masky #1..#5
- správná poloha hlavy
 - záklon
 - trojmat
 - při jejich selhání ústní vzduchovod, mírná rotace hlavy
- správná technika ventilace
 - obličej tlačím do masky
 - sleduji tlaky v d. cestách (<10, <<20cm H₂O)
 - sleduji výdech pacienta, EtCO₂

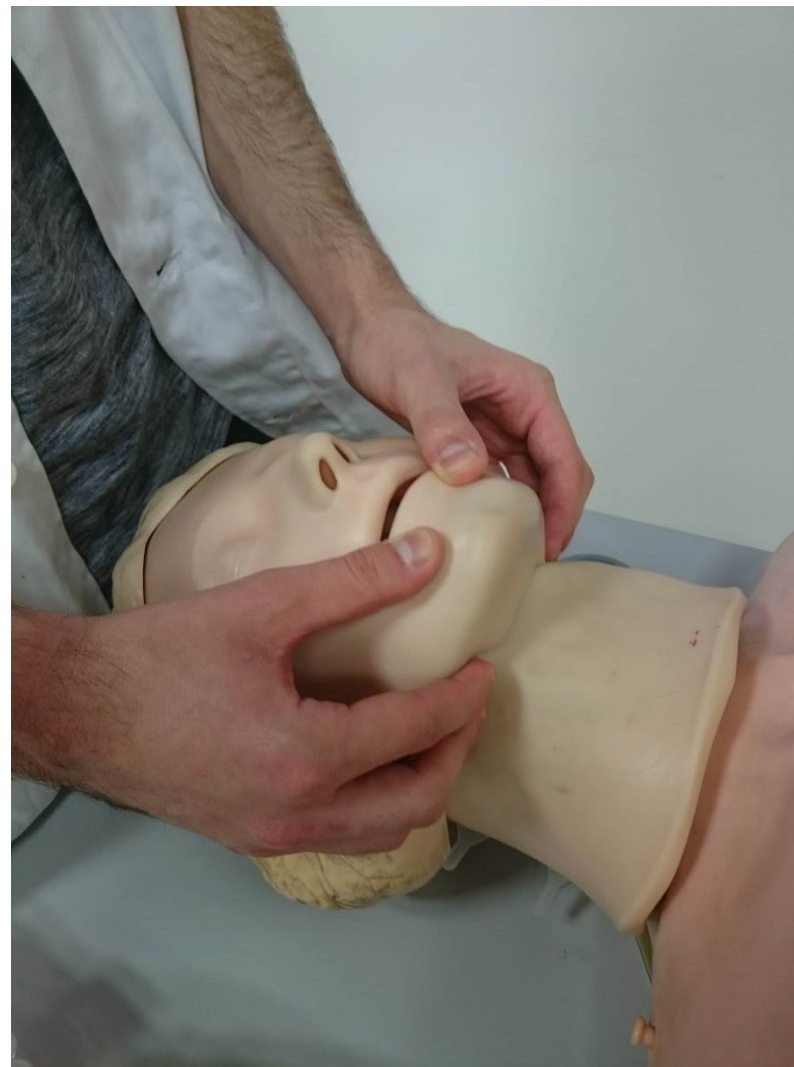
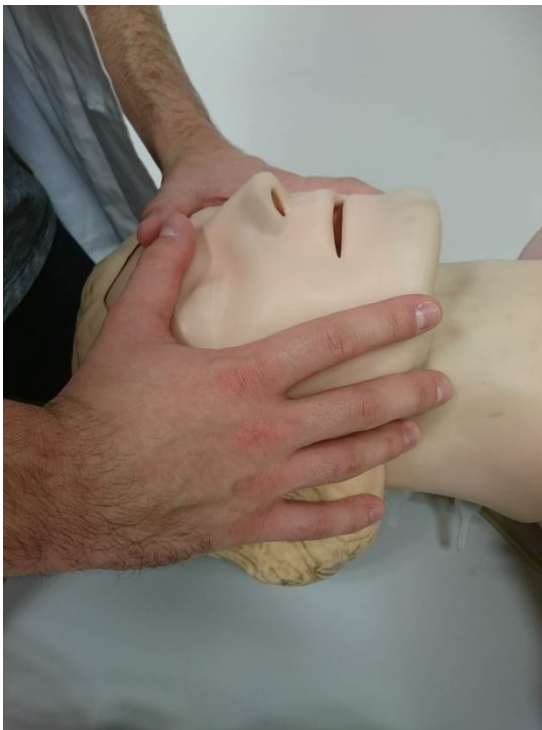
Ventilace 4 rukama



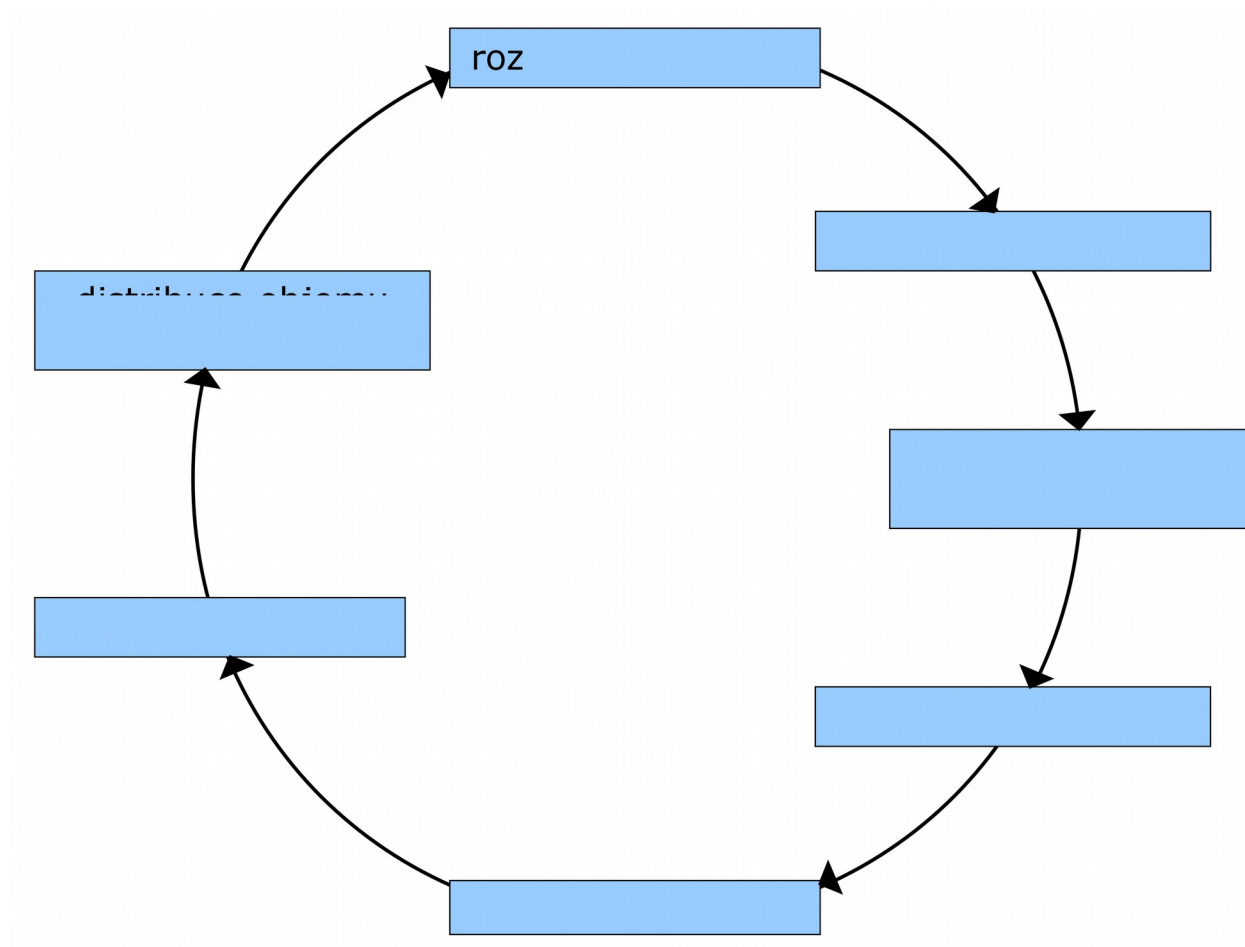
Airway management rukama mediků

Zvedat obličej do
masky





Selhání ventilace obličejovou maskou




Nach Wenzel et al., Resuscitation 1998; 38: 113-8

Selhaná ventilace obličejovou maskou

- Rozpoznat problém
- Volat o pomoc
- Mít plán



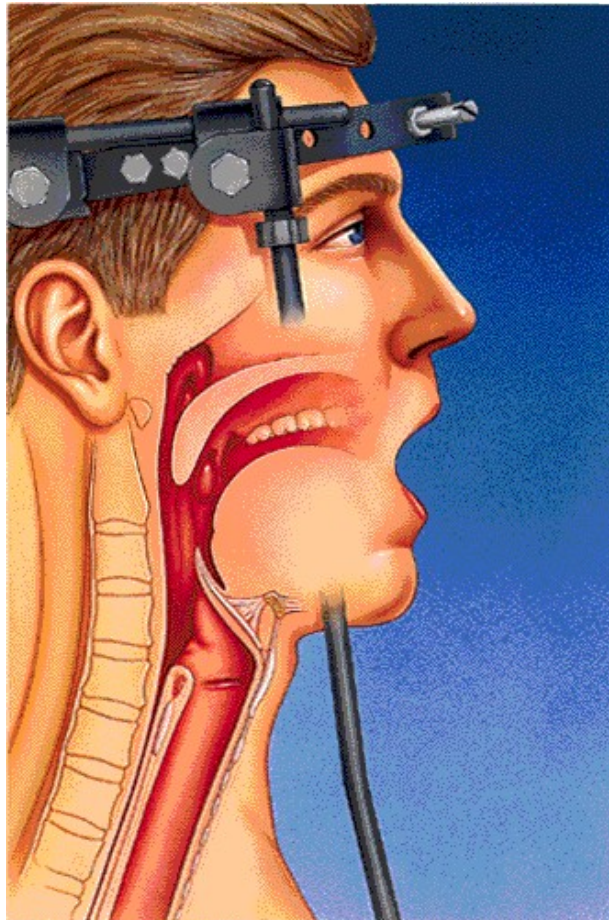
Jen 3 +1 cesty





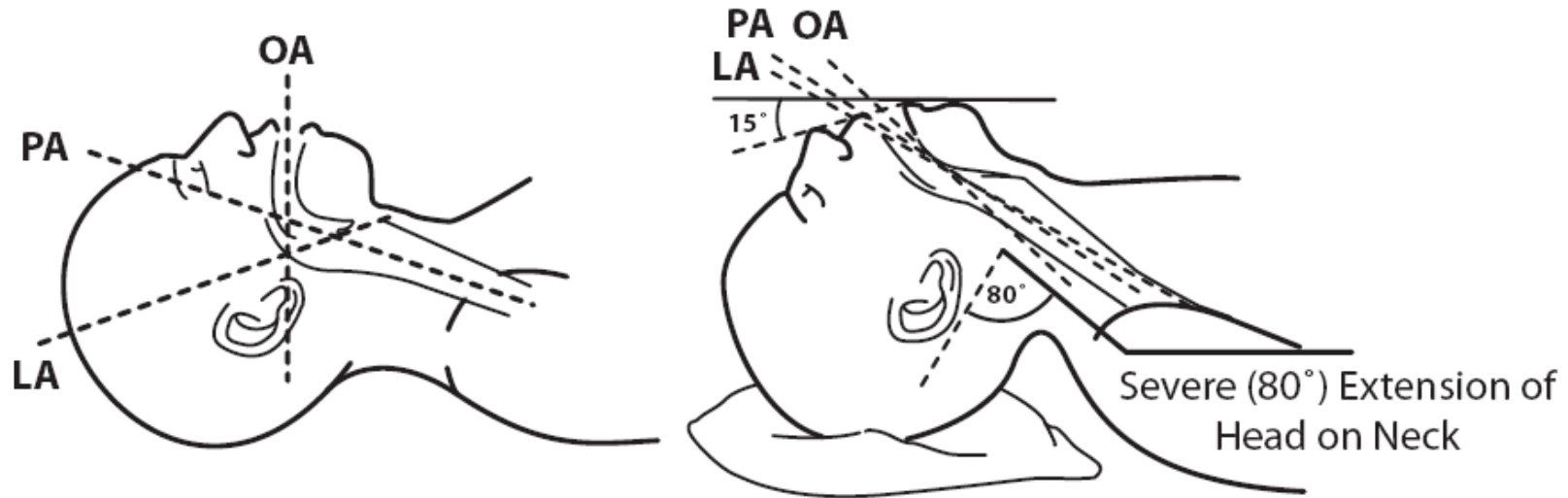


Zavedení LM v neutrální poloze





Poloha hlavy

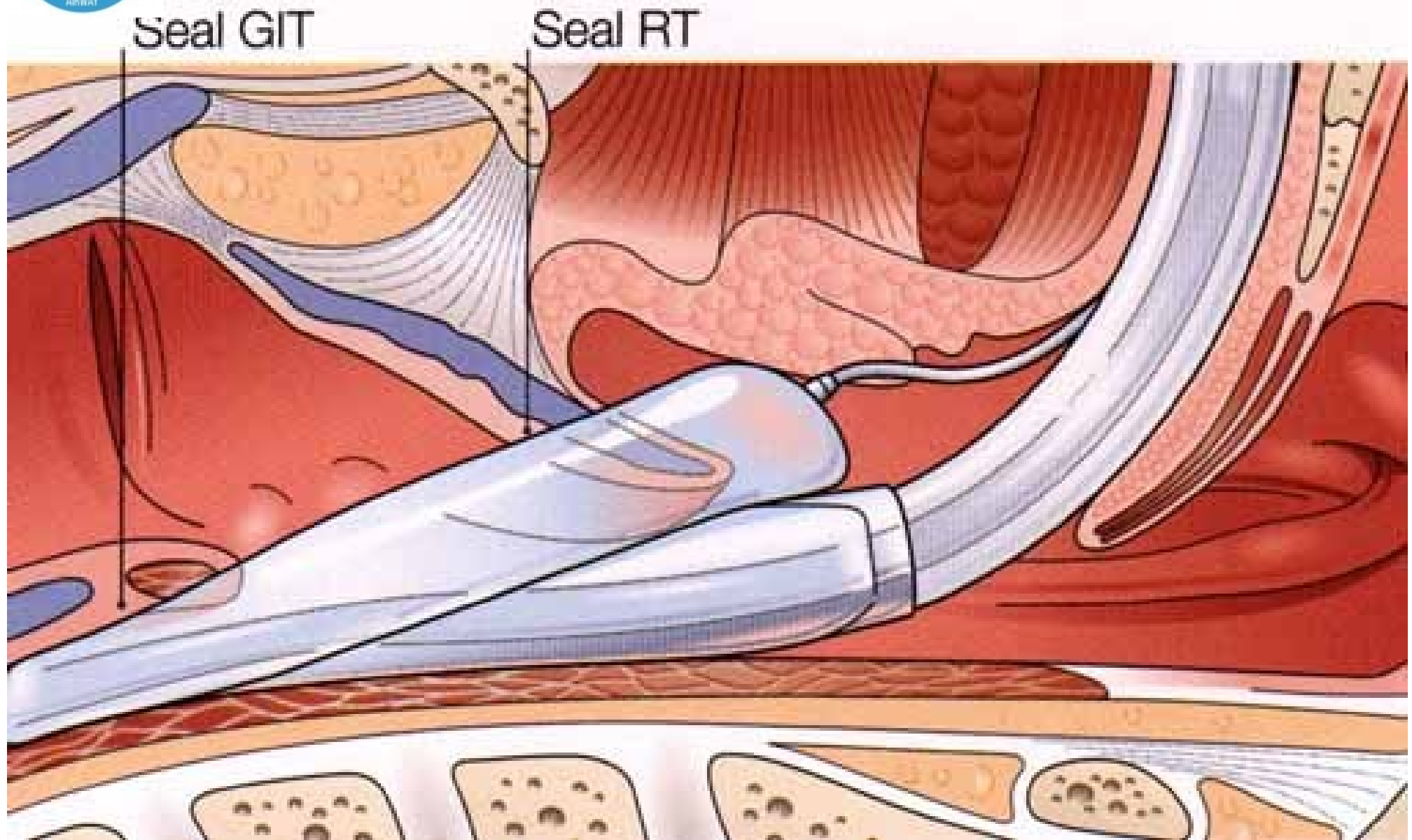


Hlava v neutrální poloze
k zavedení LM

Hlava na podložce
Krk flektován
Hlava v extensi

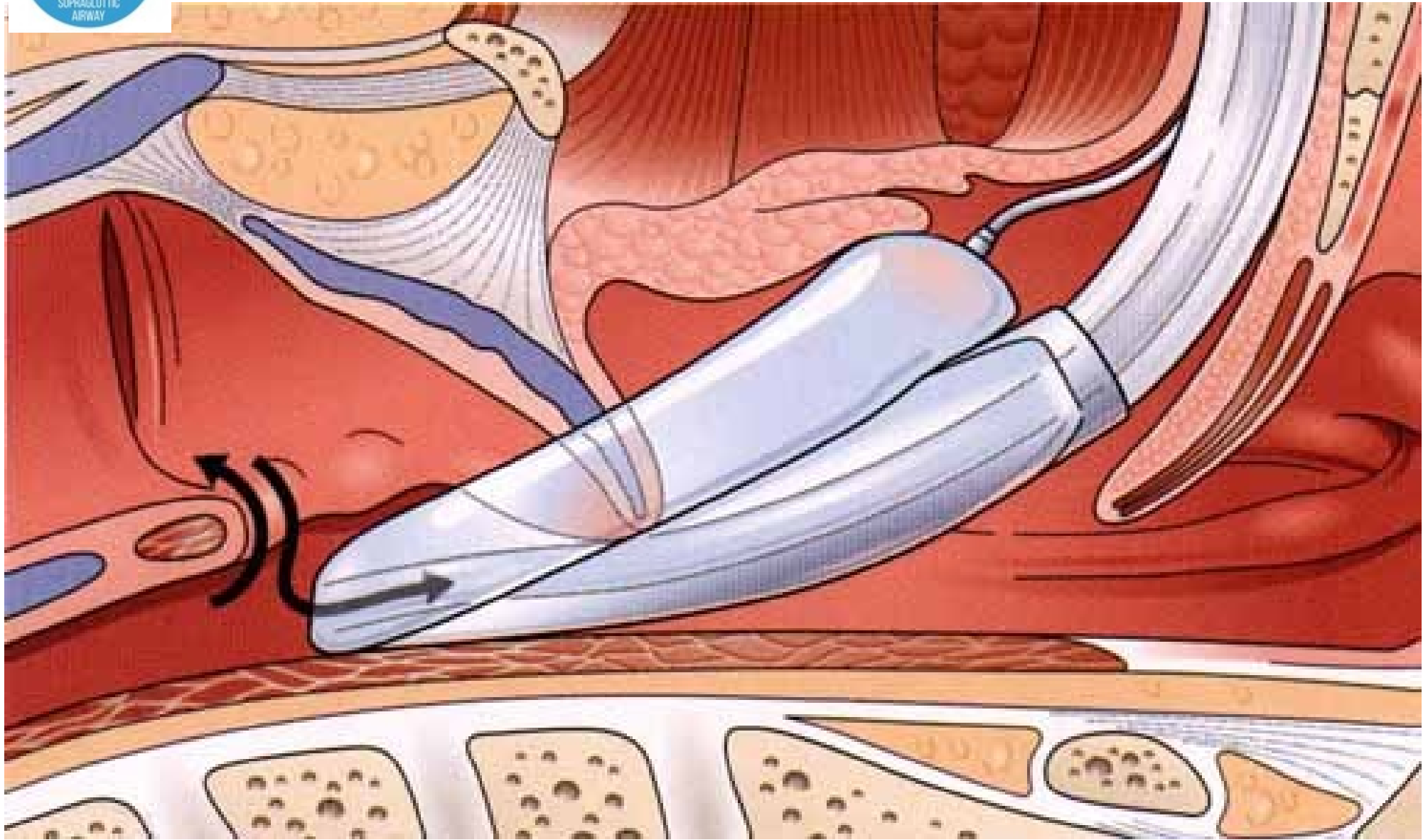


Korektní uložení





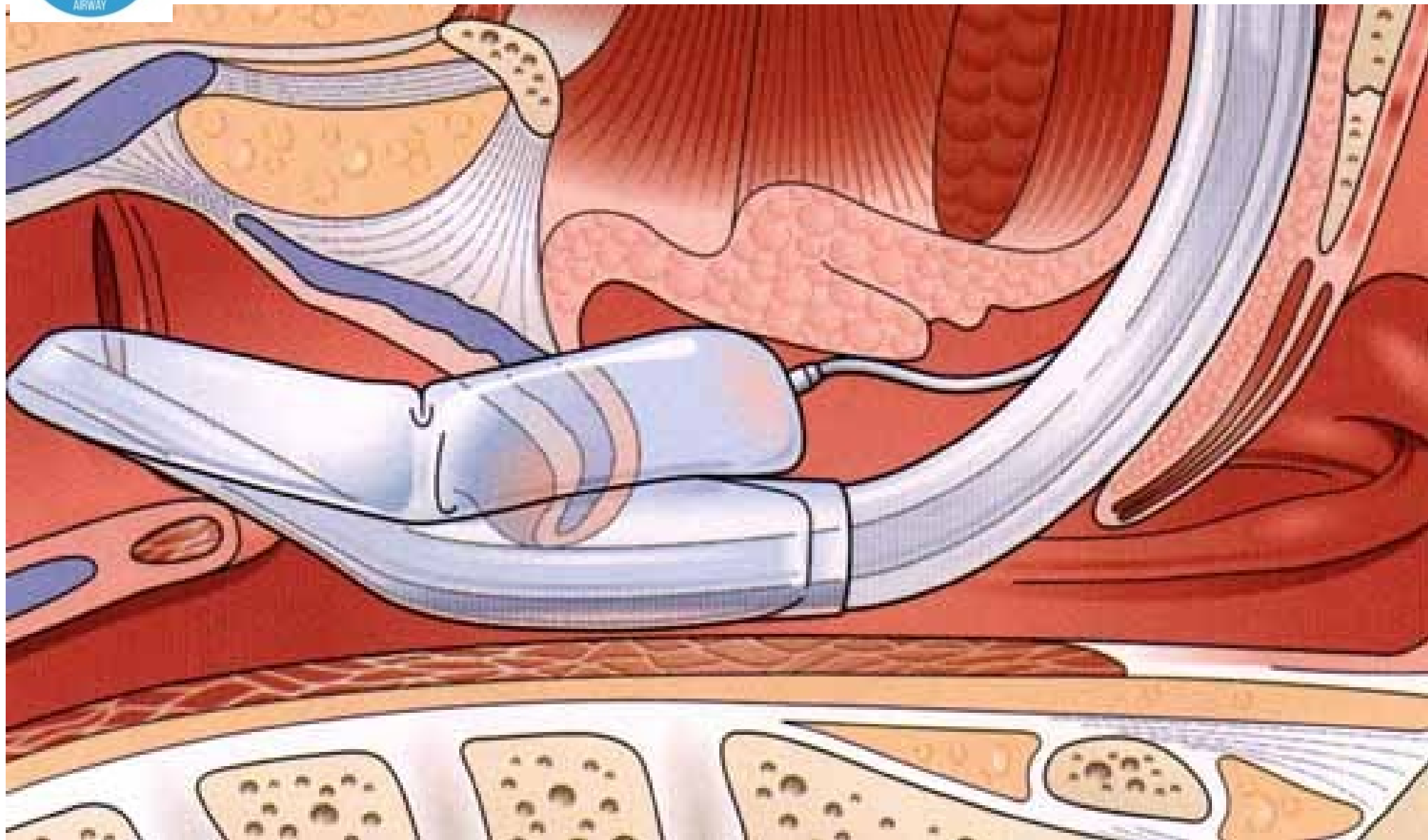
Malpozice I.



Distální manžeta v oropharyngu - není těsnost s respiračním a GIT.
Co hrozí: Aspirace, obstrukce - epiglottis v dutině LMA, inflace žaludku



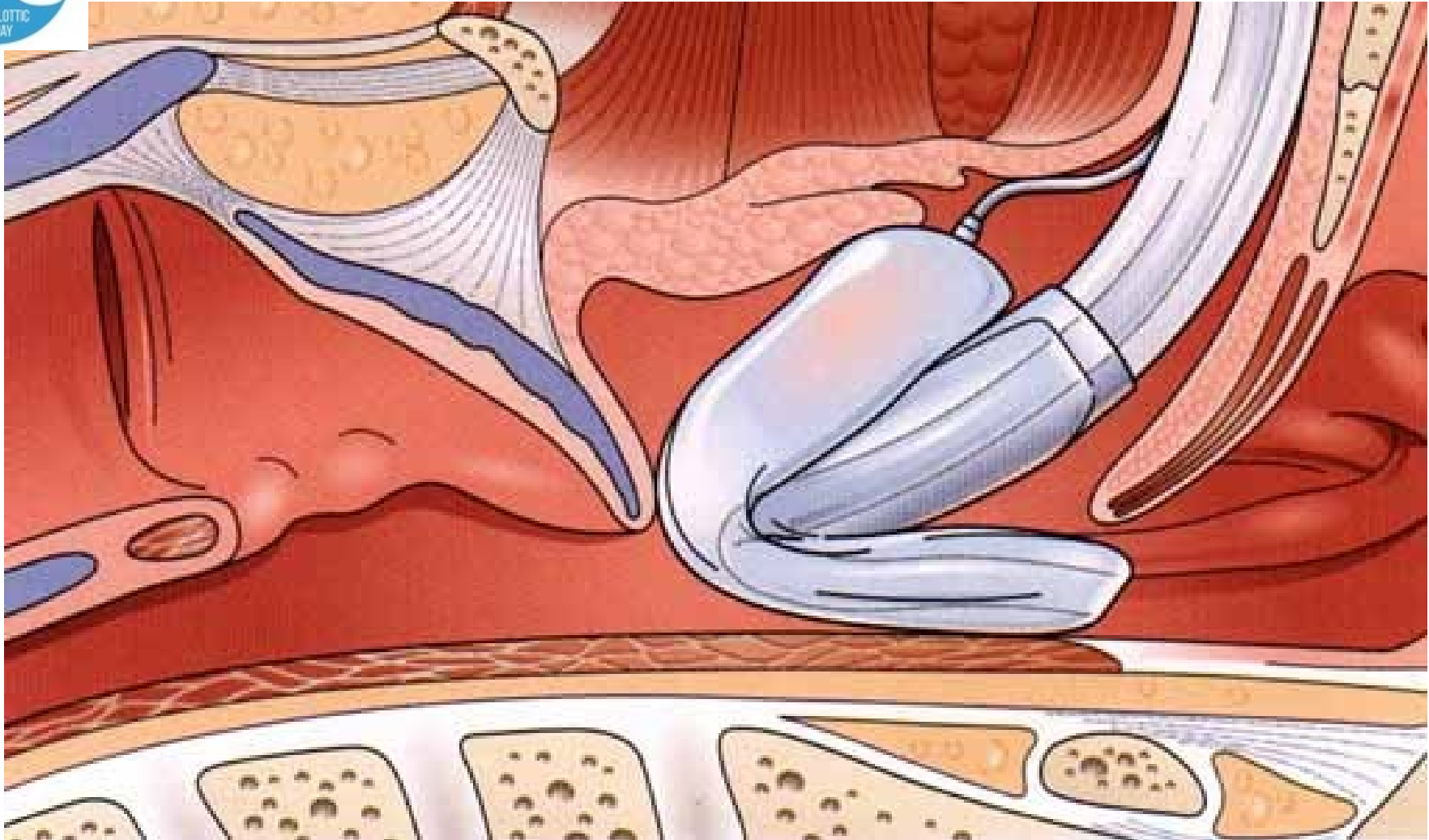
Malpozice II.



Distální část manžety v glottic inlet.
Totální obstrukce dýchacích cest



Malpozice III.



Distální část manžety v nasopharyngu:

Zavádění reversní Guedelovou technikou nebo v poloze chin to chest (ignorance sniffing position).

Může být slučitelná se zachováním průchodnosti dýchacích cest, **extremní riziko aspirace - není ochrana před regurgitací distálním koncem manžety.**



Velikosti supraglotických pomůcek

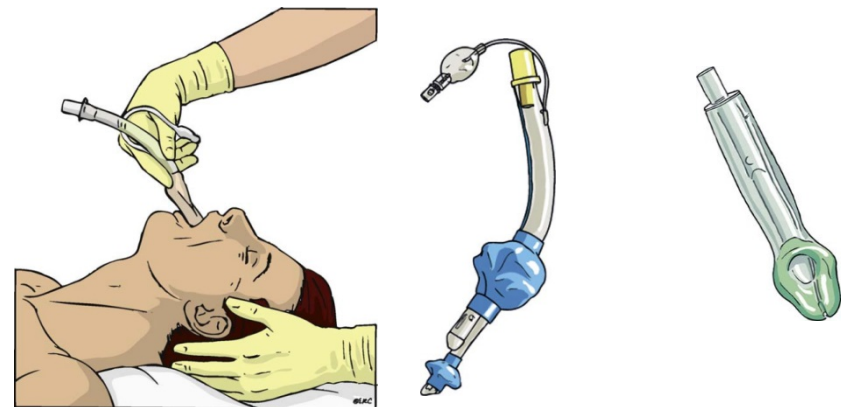
Velikost odpovídá ideální hmotnosti

děti:

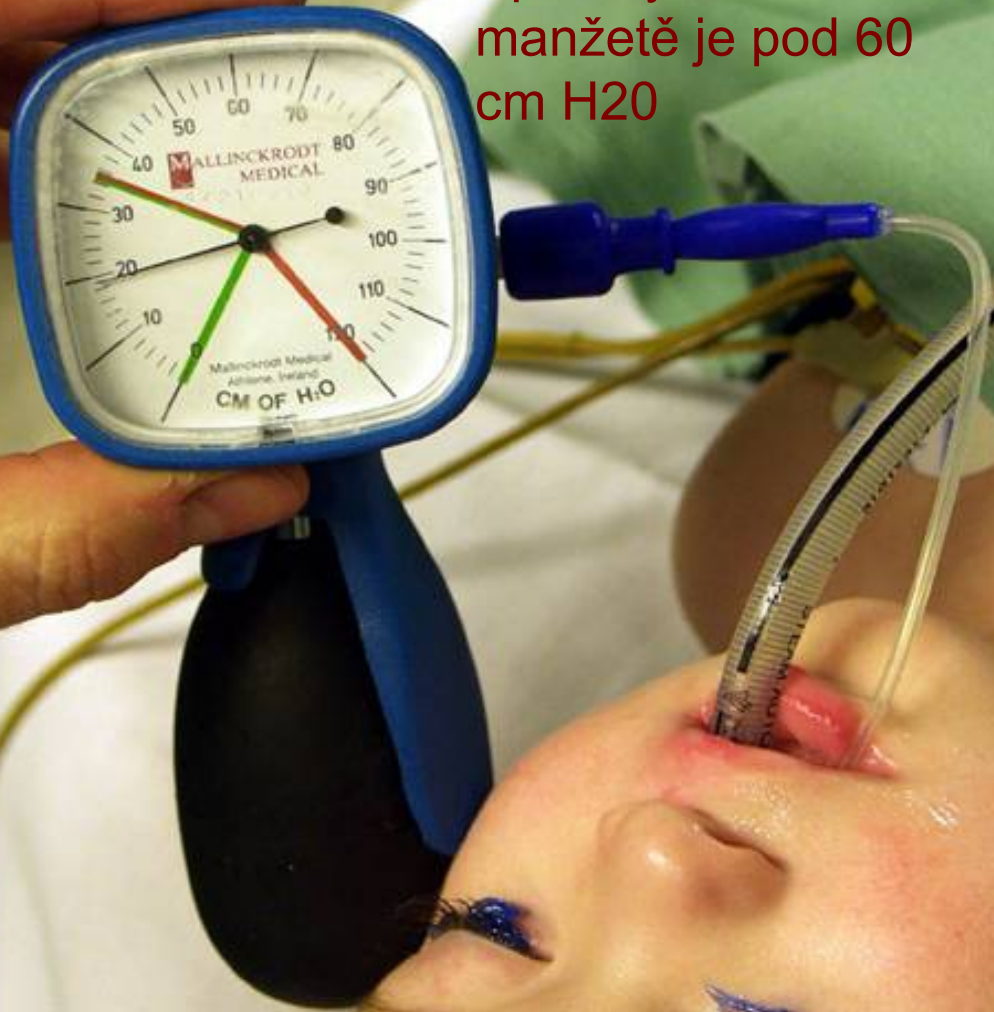
- #1 do 5 kg
- #1,5 do 10kg
- #2 do 20 kg
- #2,5 do 30 kg

dospělí:

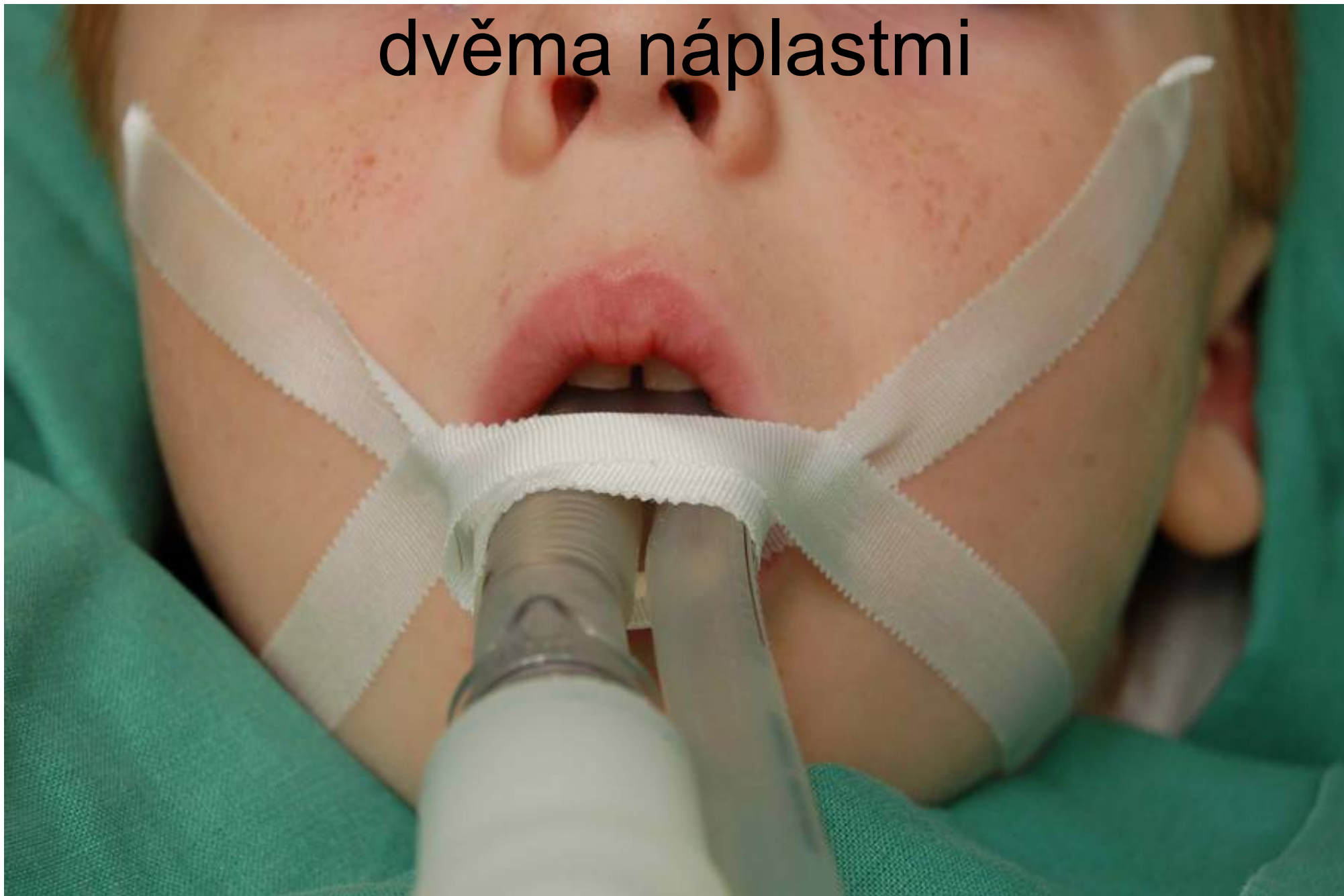- #3: 30-50 kg
- #4: 50-70kg (většina žen)
- #5: 70-100kg (většina mužů)




Správný tlak v
manžetě je pod 60
cm H₂O



Fixace LMA do „X“ dvěma náplastmi



Jen 3 +1 cesty



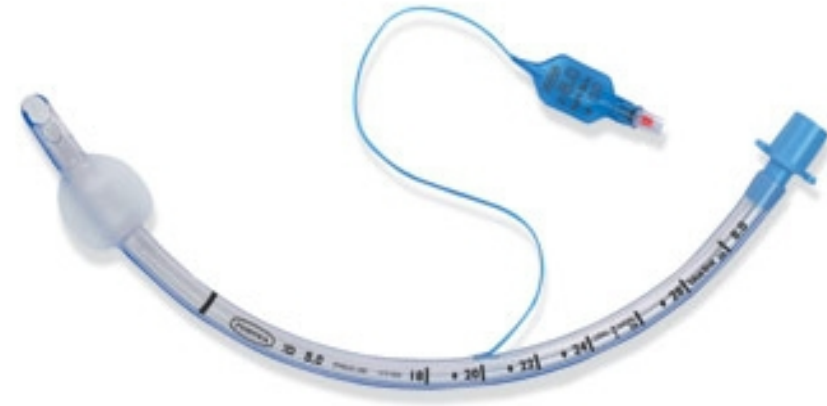

Tracheální intubace The “Gold Standard”

... tracheální rourka s manžetou je

ZLATÝ STANDARD

v zabezpečení dýchacích cest

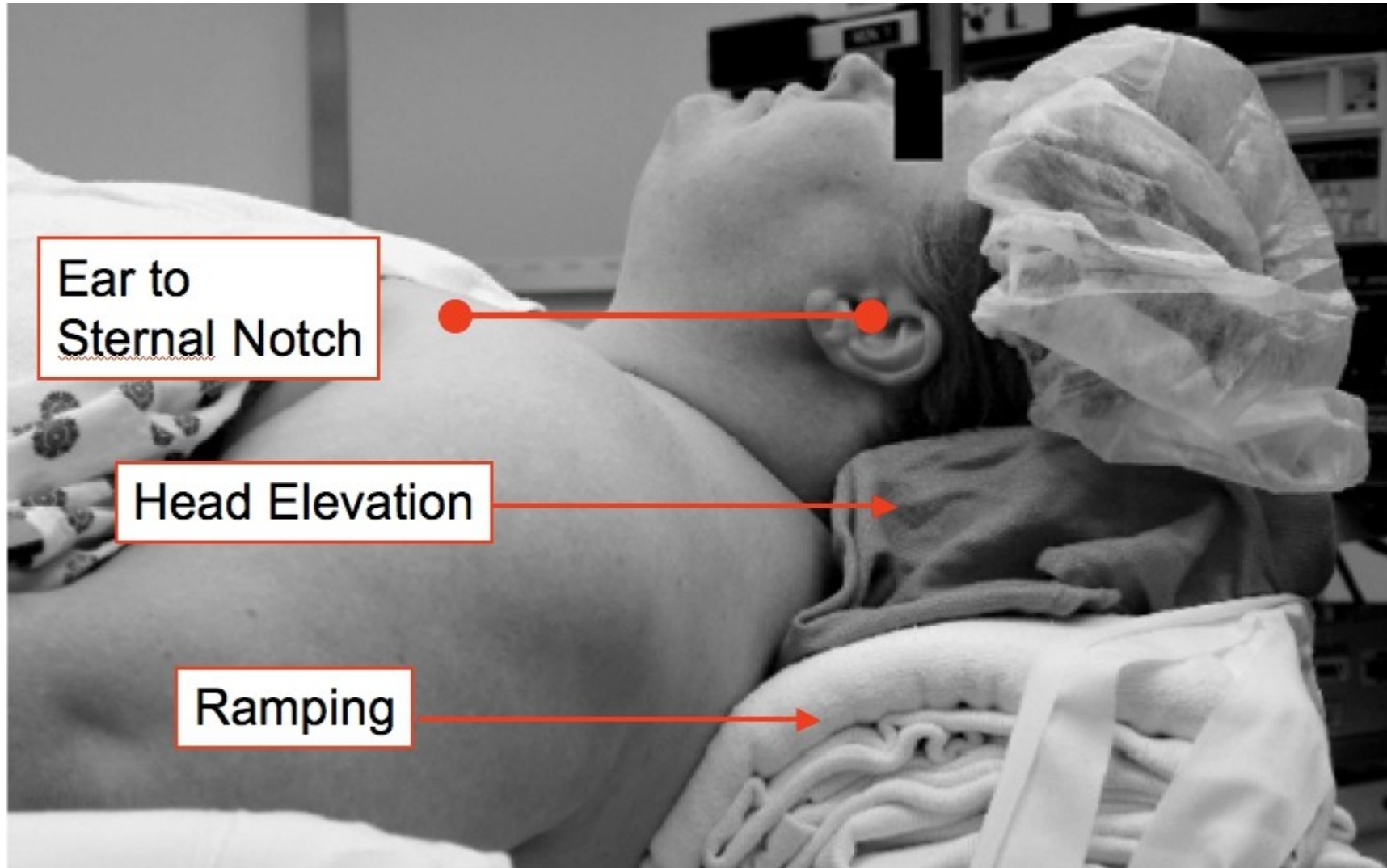


ale pouze je – li **včas** umístěna **v průdušnici**

bez ročního tréningu je mnoho zbytečných komplikací



Sniffing position





Intubace

Poloha + Preoxygenace

Laryngoskop

Rourka

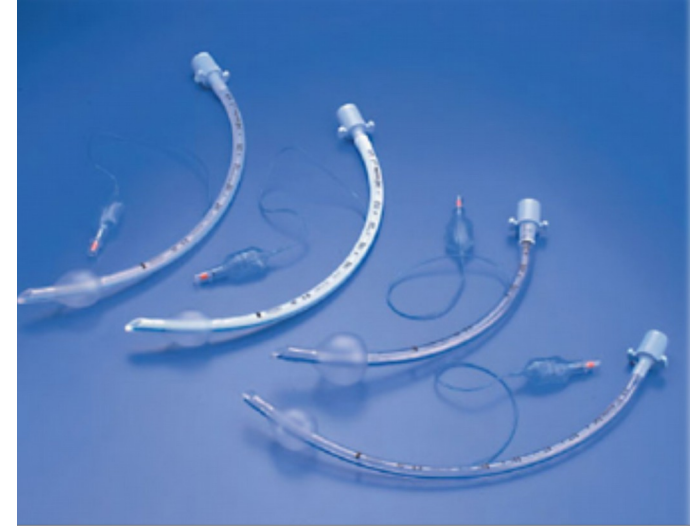vnitřní průměr u dospělých:

6,5; **7,0**; 7,5; **8,0**; 8,5 mm

Bužije

Zavaděč

Injekční stříkačka

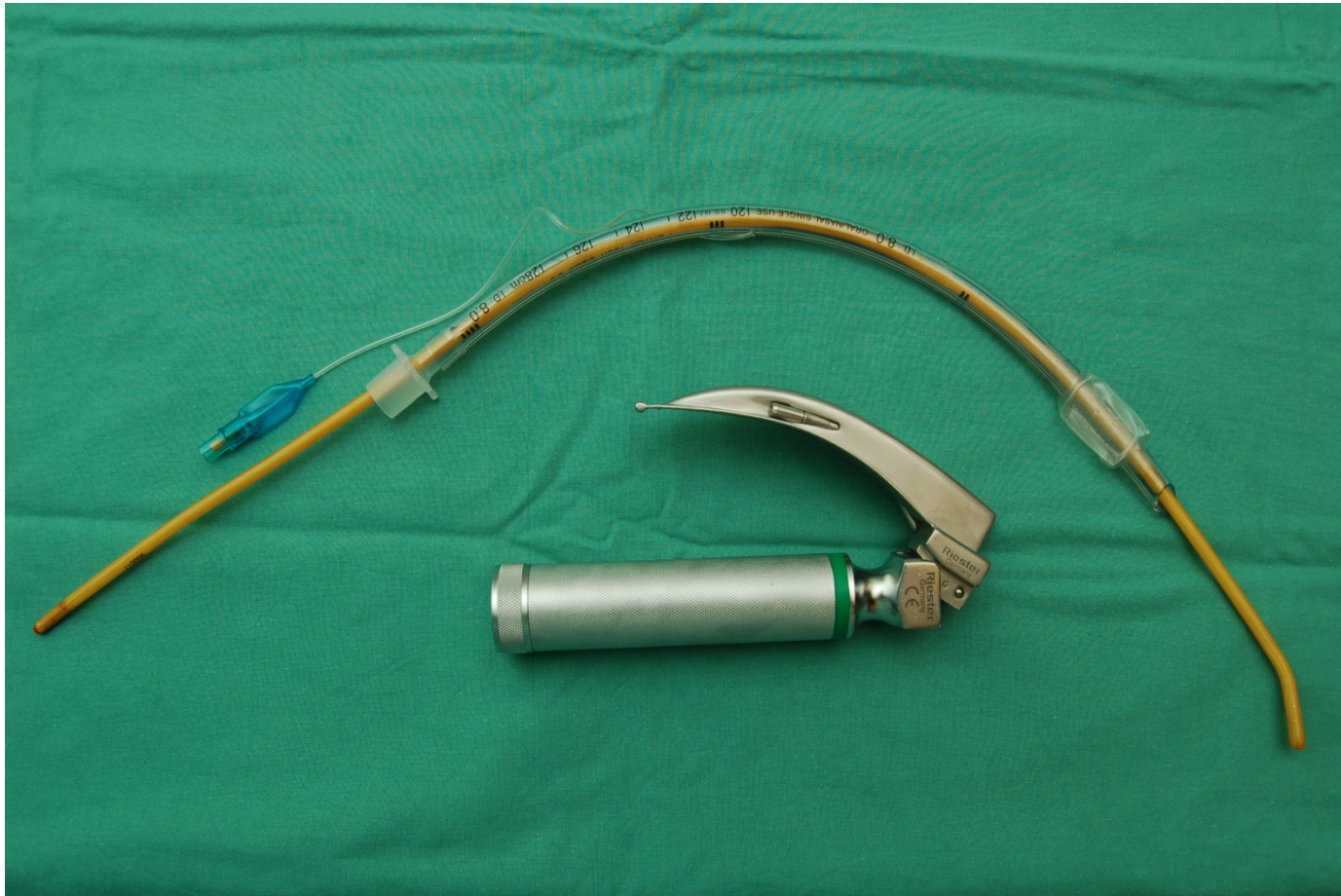


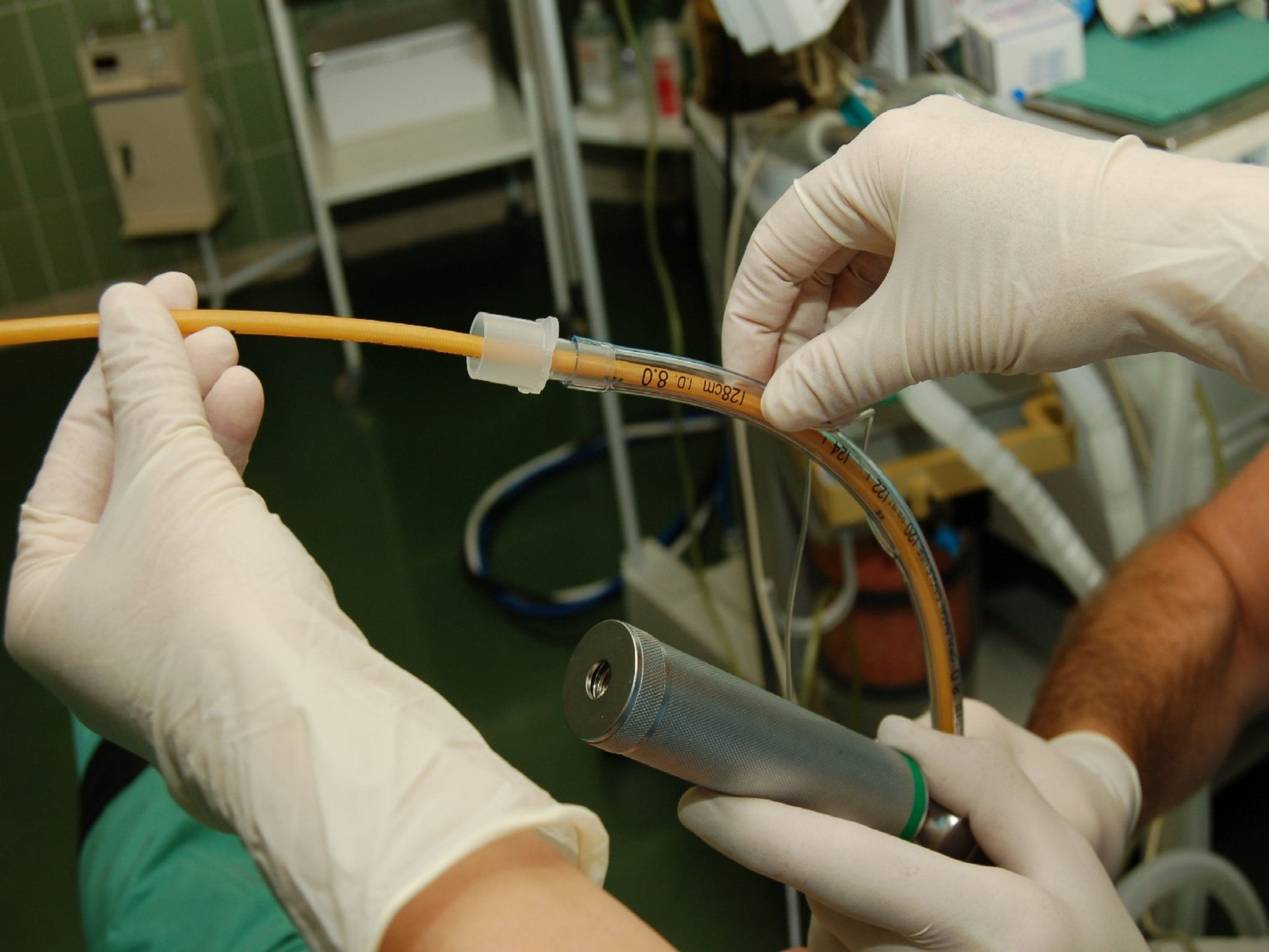Orotracheální intubace





Bužie





Intubace s buží




Ověření polohy rourky:

Poslechem obou plic

EtCO₂

(fibroskopicky)

Jen 3 +1 cesty





Koniopunkce

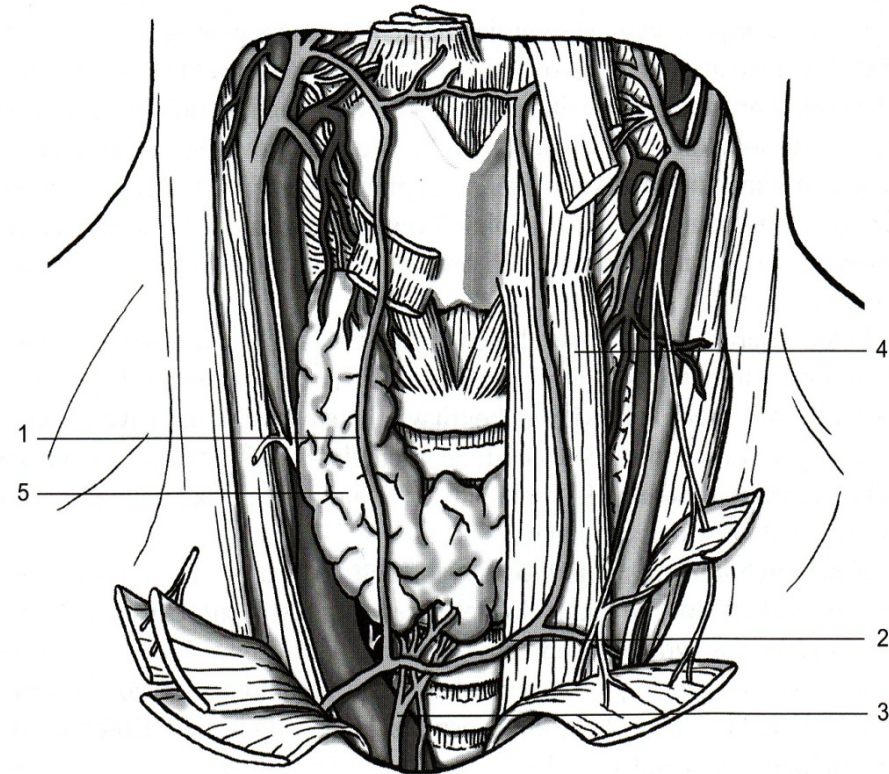
lig. cricothyroideum,
conus elasticus
(lig. conicum)

„to první měkké místo pod
tím tvrdým“

„V“ z prstů, fixace kůže a
trachey

Záklon hlavy

řez / punkce ve střední linii



Obr. 4 *Arcus venosus juguli a plexus thyroideus impar*
1 – v. jugularis anterior, 2 – arcus venosus juguli, 3 – plexus thyroideus impar
4 – m. sternothyroideus, 5 – glandula thyroidea



Koniotomie

- identifikace místa
- fixace
- protnutí
- zavedení
- napojení



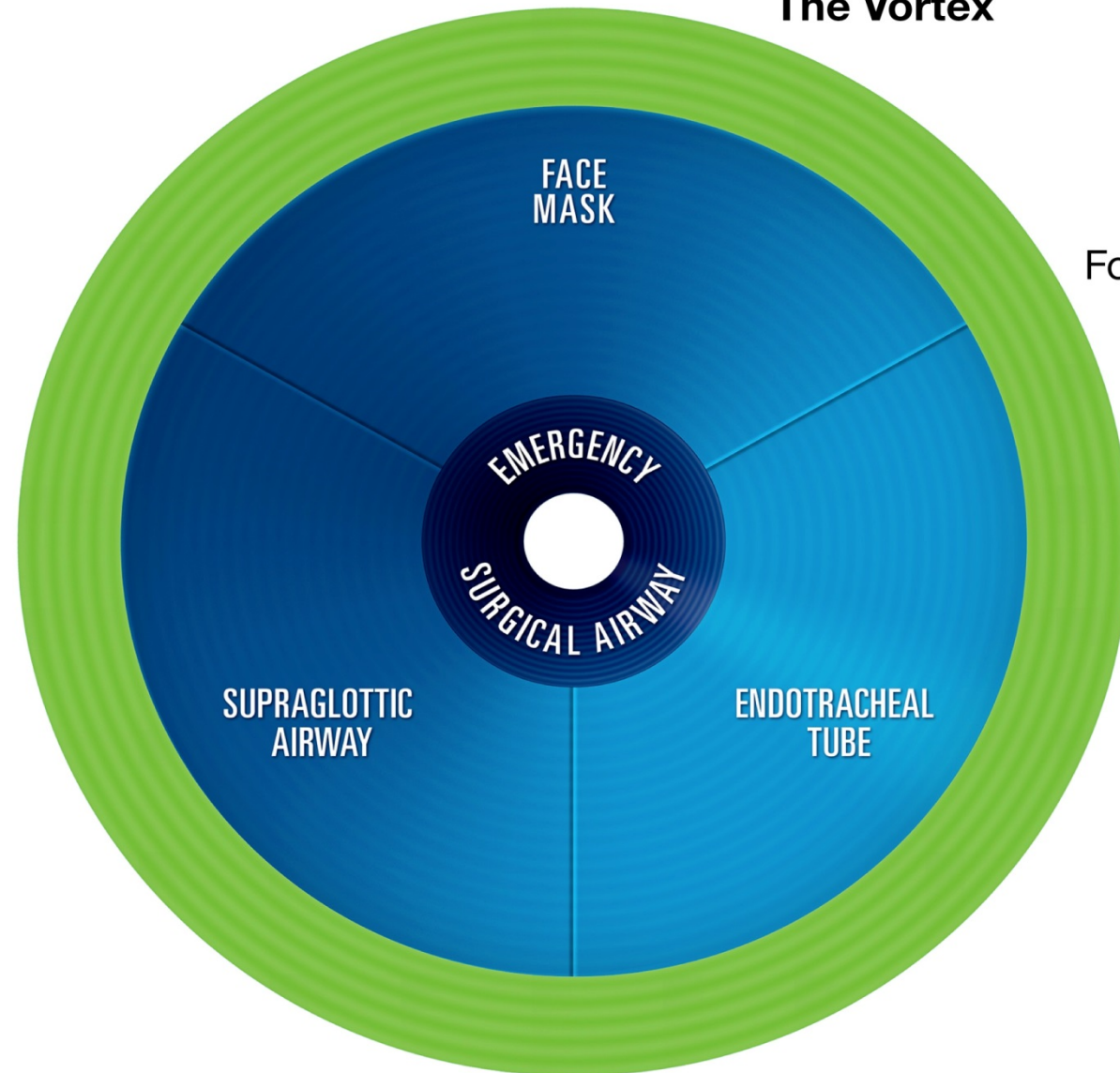


B.A.C.T. Bougie assisted Cricothyrotomy



Jsou jen 3+1 cesty


The Vortex



For Each NSA Technique Consider:

1. Manipulations:
 - Head & Neck
 - Larynx
 - Device
2. Adjuncts
3. Size/Type
4. Suction/O₂ Flow
5. Muscle Tone

**MAXIMUM THREE TRIES AT EACH NON-SURGICAL AIRWAY TECHNIQUE
AT LEAST ONE TRY SHOULD BE HAD BY MOST EXPERIENCED AVAILABLE CLINICIAN**



vortexapproach.org