Infekční komplikace po osteosyntéze - strategie léčby

Kvasnička P., Petráš M., Rak V.
Klinika úrazové chirurgie LF MU a TC FN Brno
Přednosta: Doc. MUDr. M.Mašek, CSc.

FAKULTNÍ NEMOCNICE BRNO

TRAUMACENTRUM

UNIVERSITAS MASARYKIANA BRUNENSIS
FACULTAS MEDICA

Osteomyelitis

- zánětlivý kostní proces způsobený infekčními mikroorganismy
- lokalizace infekce
  - kostní dřeň
  - + měkké tkáně
- rozdělení podle způsobu vzniku infekce
  - exogenní
  - endogenní (hematogenní)

Exogenní osteomyelitis

- přenos infekce z okolí
- posttraumatická
  - komplikované otevřené zlomeniny s bakteriální kontaminací

- pooperační
  - operace skeletu, implantace kloubních náhrad

Diagnostika

- klinický nález
  - otok, bolestivost, febrilie, fistulace
- bakteriologické vyšetření
  - nejčastější ➡ Staphyloccocus aureus
- laboratorní vyšetření
  - ↑KO, CRP, proCa
- RTG, CT, event. MR

Terapie

- evakuace
- debridement
- stabilizace skeletu
- krytí skeletu měkkými tkáněmi
- náhrada kostního defektu

Debridement

- odstranění avitálních tkání + sekvestrů
- ATB lokálně, Gentamycin

Šetření měkkých tkání !

Intramedulární infekt

- předvrtání dřeňové dutiny
  - odstranění avitálního + infekčního obsahu
- proplachová laváž min 10 dnů
- podtlaková terapie
- stabilizace skeletu zevním fixatérem
- ATB terapie
  - Klindamycin

Kazuistika 1

- muž 46 let
- sdružené poranění DKK
  - fractura femoris l.dx comin. aperta,Tsch. II
  - fractura cruris l.sin
  - st.p. fasciotomiam cruris l.dx
  - fractura MTC l. dx

Kazuistika 1

- zevní fixace
- ORIF
  - 3 T po úraze

3 M po ORIF

Kazuistika 1

- infekt – 5 měsíců po ORIF
- operační revize
  - extrakce kovu
  - evakuace abscesu, debridement
  - podtlaková terapie
  - ATB
    - Enterococcus faecalis
    - Klebsiella pneumonie - ESBL

Kazuistika 1

- proplachová laváž + podtlaková terapie

Pozitivní kultivace, osteomyelitida

- přefrézování dřenové dutiny
- proplachová laváž dutiny femuru
- stabilizace ZF

- Resutura

Kazuistika 1

- 10 měsíců po úraze
  - kostní defekt
  - autospongioplastika + Novabone

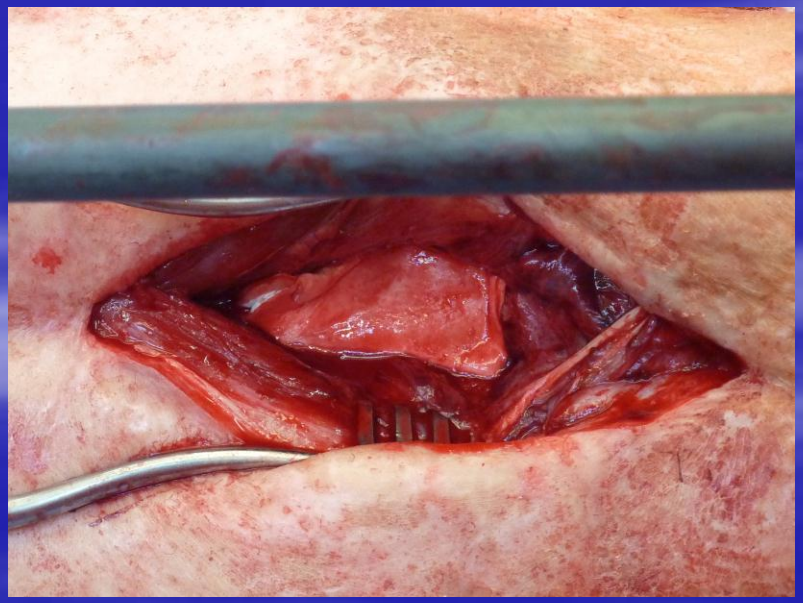

Kazuistika 1

Sekrece z rány, píštěl, infekt

- debridement, podtlaková terapie
- resutura

Kazuistika 1

- 5 měsíců ORIF
- 9 měsíců ZF

Kazuistika 2

- žena 56 let
- otevřená zlomenina distálního bérce Tscherne III

Kazuistika 2

- stabilizace ZF + Vivano laváž
- ATB – Prostaphyllin + Gentamycin

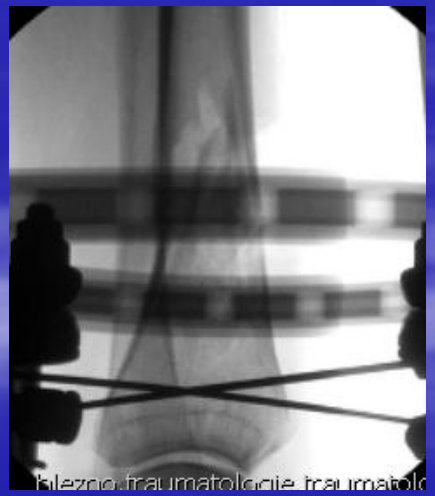

Kazuistika 2

- osteomyelitida
  - E. colli (opakovaně)
- převrtání + proplachová laváž dřeňové dutiny

Kazuistika 2

Osteosyntéza fibuly

Krytí defektu volným lalokem - KPRCH

Závěr

Osteomyelitis

Důkladná operační revize

- přefrézování dřenové dutiny, debridement
- proplachová laváž
- podtlaková terapie
- ATB
- krytí měkkými tkáněmi

- Děkuji za pozornost