Nové trendy v časné diagnostice kraniotraumat

Š. REGULI, NCH KLINIKA FNO

FNO FAKULTNÍ NEMOCNICE OSTRAVA

Statistika

- Počet poranění hlavy v ČR
  - Cca 50 000 případů ročně
  - Mortalita traumat mozku
    14 – 30 případů /100 000 obyv./rok
  - Maximum 15 – 35 let

  - dopravní nehody, pády, sportovní úrazy, střelná poranění
  - 56% případů pod vlivem alkoholu

NCH klinika FN Ostrava

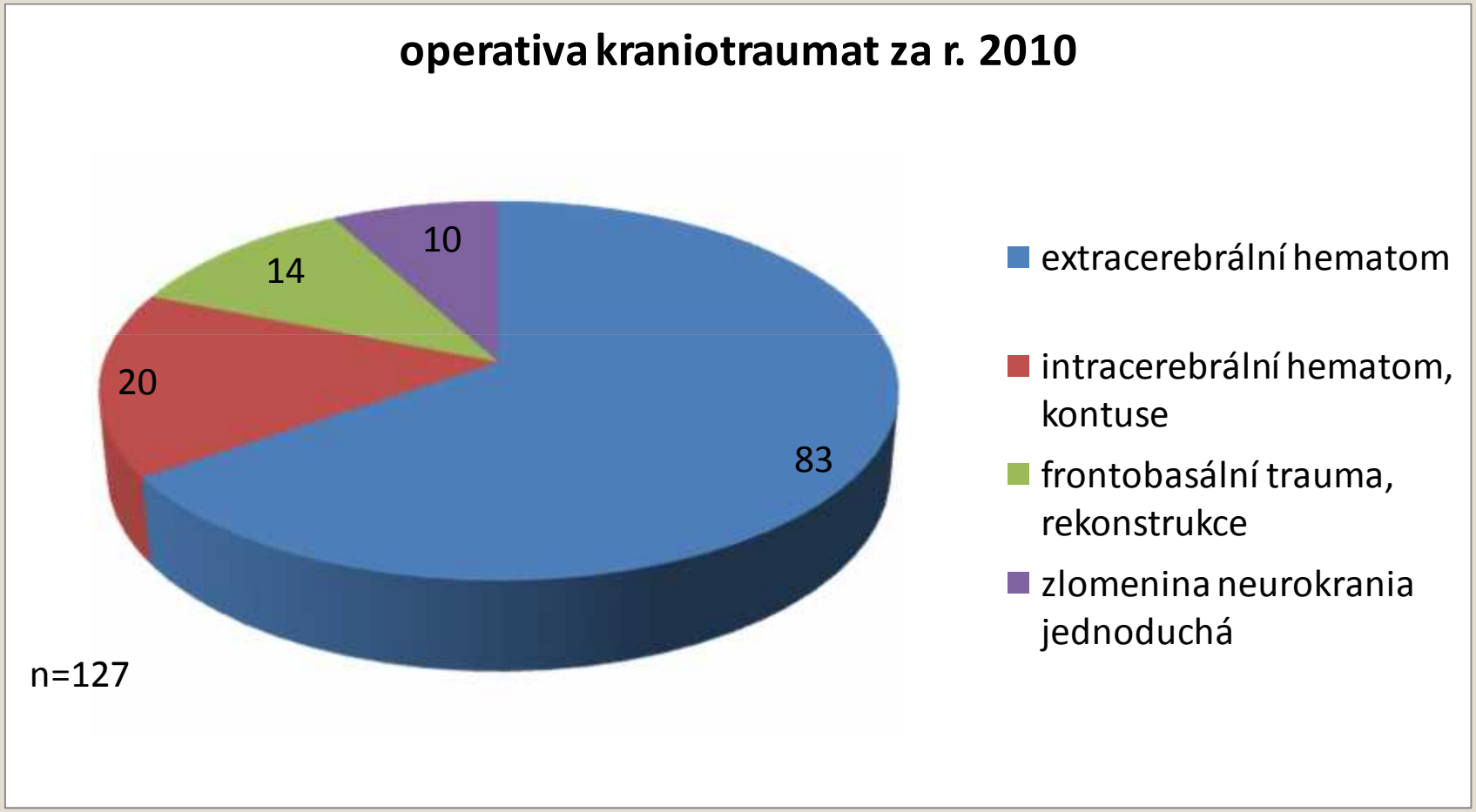

NCH klinika FN Ostrava

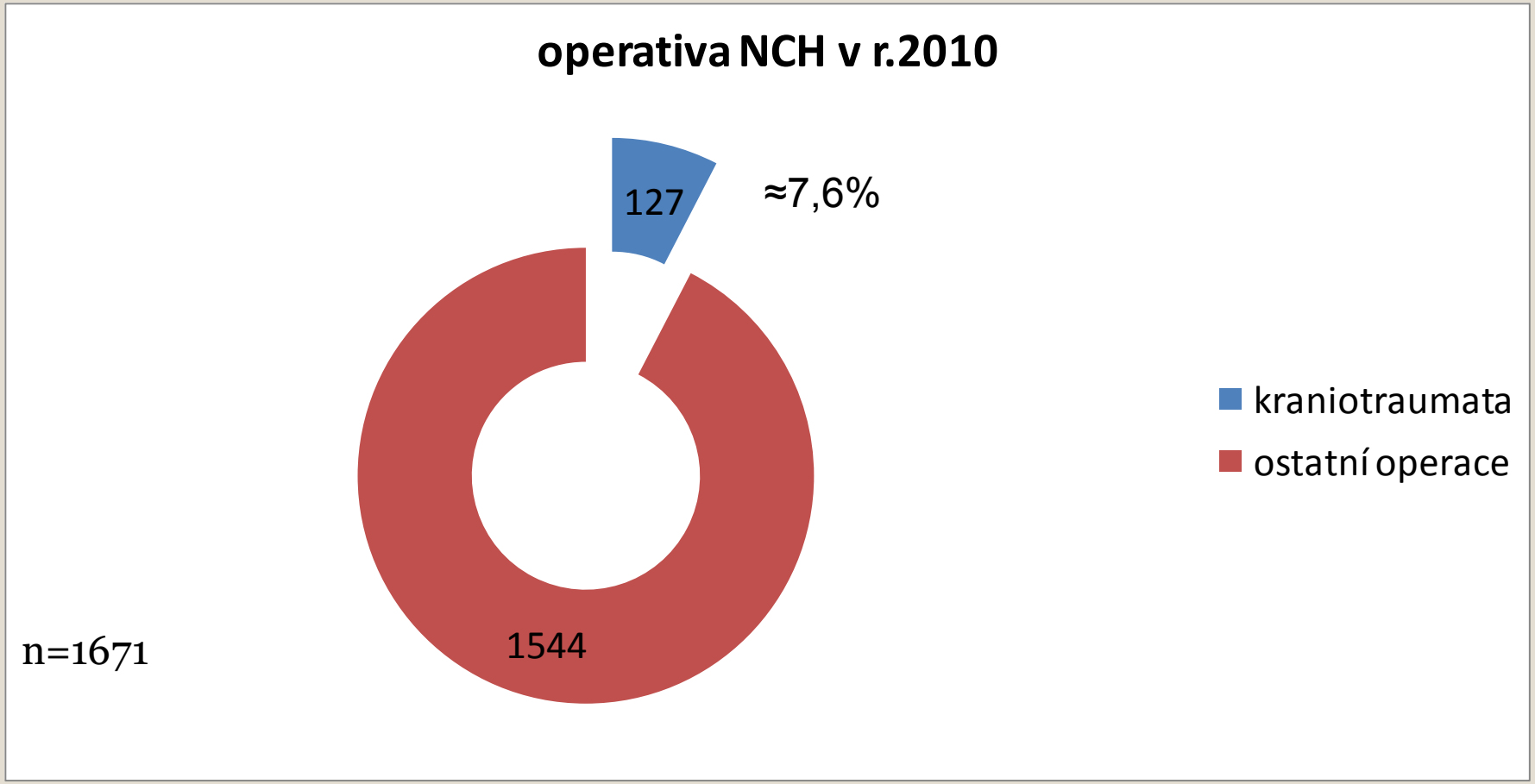

Klinická diagnóza

- anamnéza
- známky poranění hlavy
- porucha vědomí
  - Glasgow Coma Scale
- neurologické vyšetření
  - anizokorie
  - lateralizace
  - hlavové nervy
  - fatická porucha

Prognozování:

Glasgow Coma Scale

GCS	Mortalita
3	65%
4	45%
5	35%
6	34%
7-13	10-15%

Prognozování:

Zornice

Stav zornic	Mortalita
obě reagující	16 – 29%
jedna fixovaná	54%
obě fixovány	61 – 91%

Prognozování:

Věk

věk (roky)	Glasgow Outcome Scale	
	1 ≈ smrt	5 ≈ dobré zotavení
1 - 4	17%	17%
5 -9	22%	61%
10 - 14	20%	40%
15 - 19	25%	40%
20 - 40	35%	33%
41 - 60	55%	15%
61 - 80	80%	5%

CT

Computed Tomography

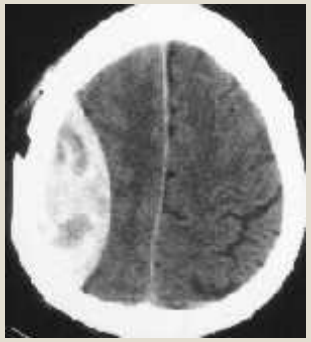

- 1979 Nobelova cena za medicínu
  - Godfrey Hounsfield
  - Allan McLeod Cormack

- revoluce v neurochirurgii
- využití CT v diagnostice kraniotraumat

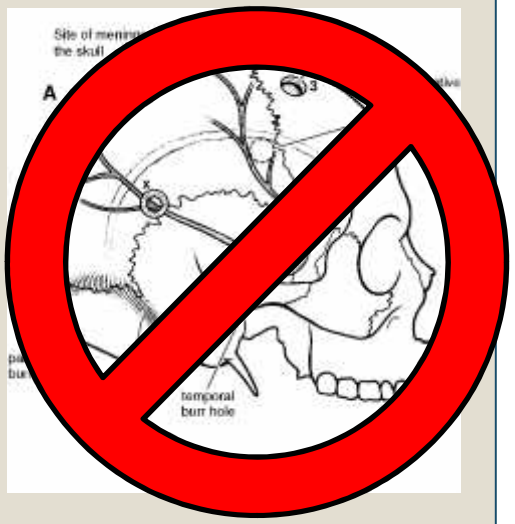

CT

- Výhody CT
  - dobrá dostupnost ve většině nemocnic
  - krátká doba vyšetření
  - suficientní v diagnostice mass lesí (extravazát, kontuze)
  - kostní okno, 3D rekonstrukce

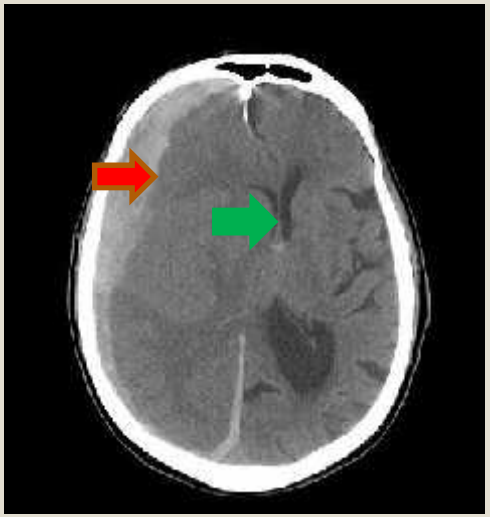

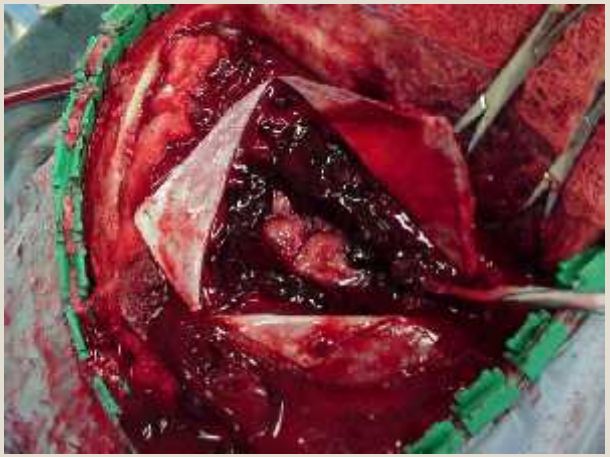

Prognozování:

CT

CT nález	Mortalita
Normální CT	6%
Hematom nad 15 cm^3	60%
Přesun o 3mm a více	50%
Přesun kolem 20mm	100%
Traumatický SAK	40%
Obliterace cisteren	30%

Nové trendy

- klinická zkušenost – odlišné chování kontusních ložisek
- volba léčebné modality
  - antiedematosní léčba
  - barbiturátové koma
  - dekompresní kraniektomie

12h

Otázka

- nástroj, který umožní predikovat rozsah kontuze
- definice penumbry – tkáně v ohrožení

Nové trendy

- perfusní CT
  - rozsah a lokalizace ohrožené oblasti (ischemie, kontuse)
  - penumbra - polostín

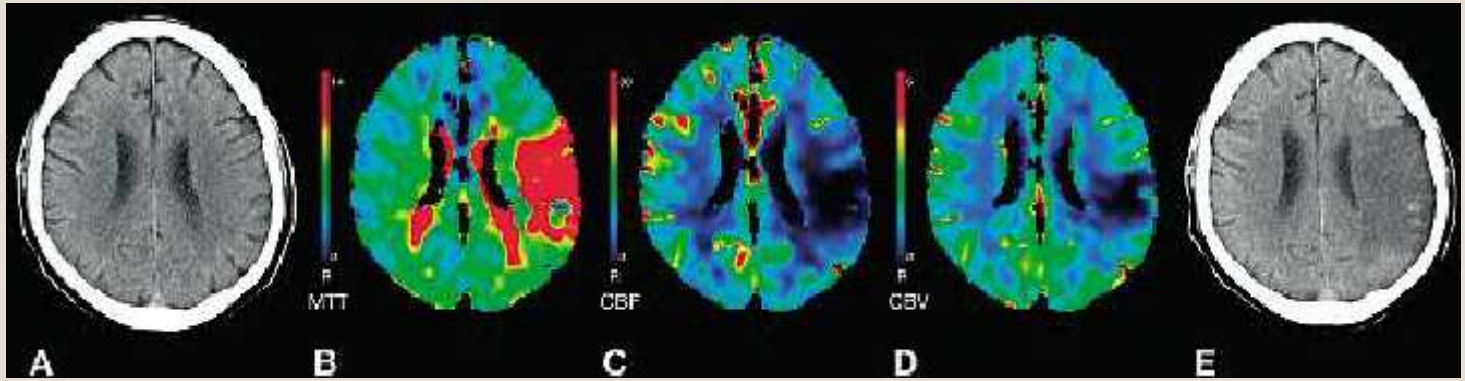

perfusní CT

Neuroradiology (2008) 50:189–196
DOI 10.1007/s00234-007-0337-7

Perfusion-CT for early assessment of traumatic cerebral contusions

Jean F. Soustiel · Eugenia Mahamid · Dorith Goldsher · Menashe Zaaroor

admission. In comparison with early noncontrast CT, CBV and CBF maps proved to be more congruent with the findings of noncontrast CT scans at 1 week.

Conclusion PCT confirmed the results of xenon-CT studies and was shown to allow better evaluation of tissue viability than noncontrast CT. These findings suggest that PCT could be implemented in the future for the early assessment of patients with traumatic brain injury.

časná MRI

- časná MRI mozku
  - anatomické zobrazení zadní jámy
  - perfusion/diffusion mismatch

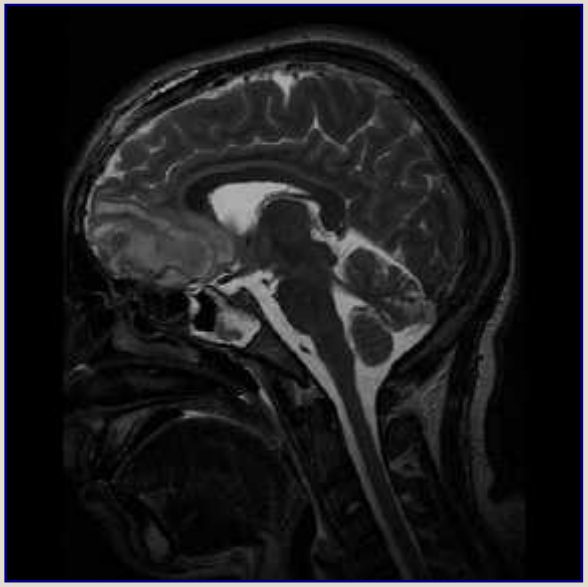

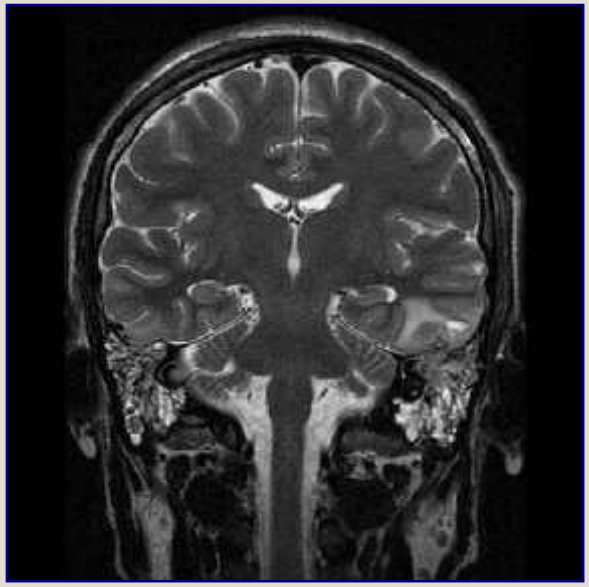

Prognozování:

MRI

grade I: hemisferální leze

grade II: unilaterální léze mozkového kmene v jakékoliv etáži s nebo bez hemisferální léze

grade III: bilaterální léze mesencefala s nebo bez supratentoriálního poškození

grade IV: bilaterální poškození pontu s nebo bez jakékoliv výše uvedené léze

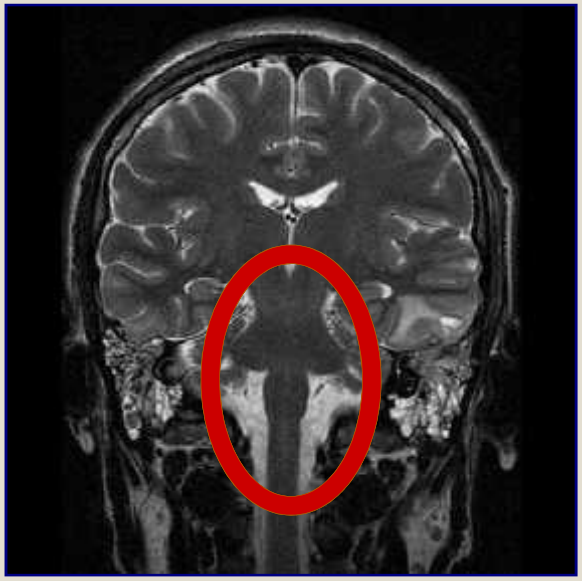

Neurotrauma and Vascular Neurosurgery
Joint EANS Annual Meeting - 4th World ICH Conference 2011
May 2-5, 2011, NewcastleGateshead, UK

APPROVED FOR 18 CME Credits

Early MRI in Patients with Severe Traumatic Brain Injury - Our Experience

University Hospital Ostrava, Czech Republic
Regul Stefan MD, Hanzlikova Pavla MD, Chutny Radim MD

Role of MRI in evaluation of acute brain injury

- brain stem lesions – T2, Flair, DWI
- diffuse axonal injury (DAI) – susceptibility artifact of blood – T2*, SWI
- demonstrable penumbra – DWI, PWI

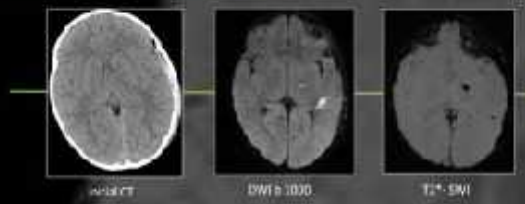

We perform acute MRI to evaluate the grade of DAI (progressing by hitching) and the localization and extent of diffusion/perfusion mismatch (= penumbra = tissue at risk)

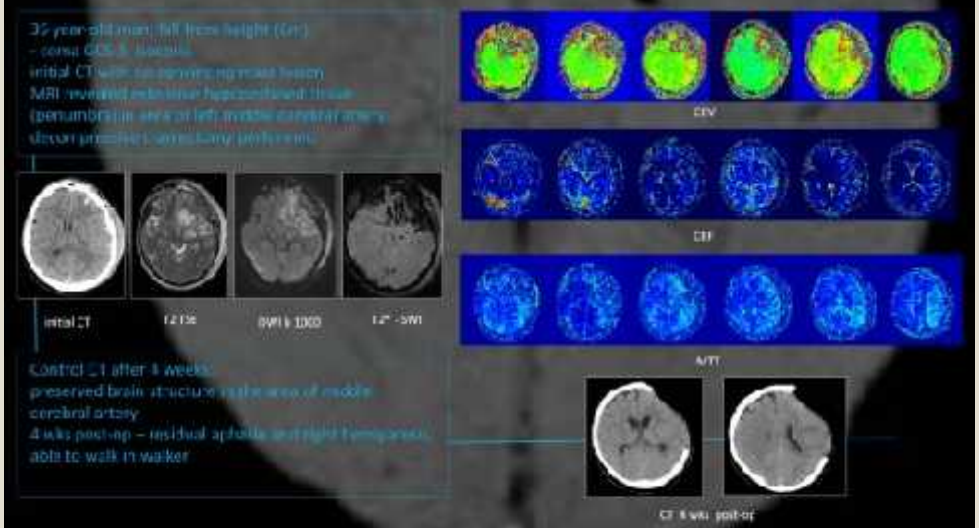

- naše presentace

Telekonsultace

Picture
Archiving
Communication
System

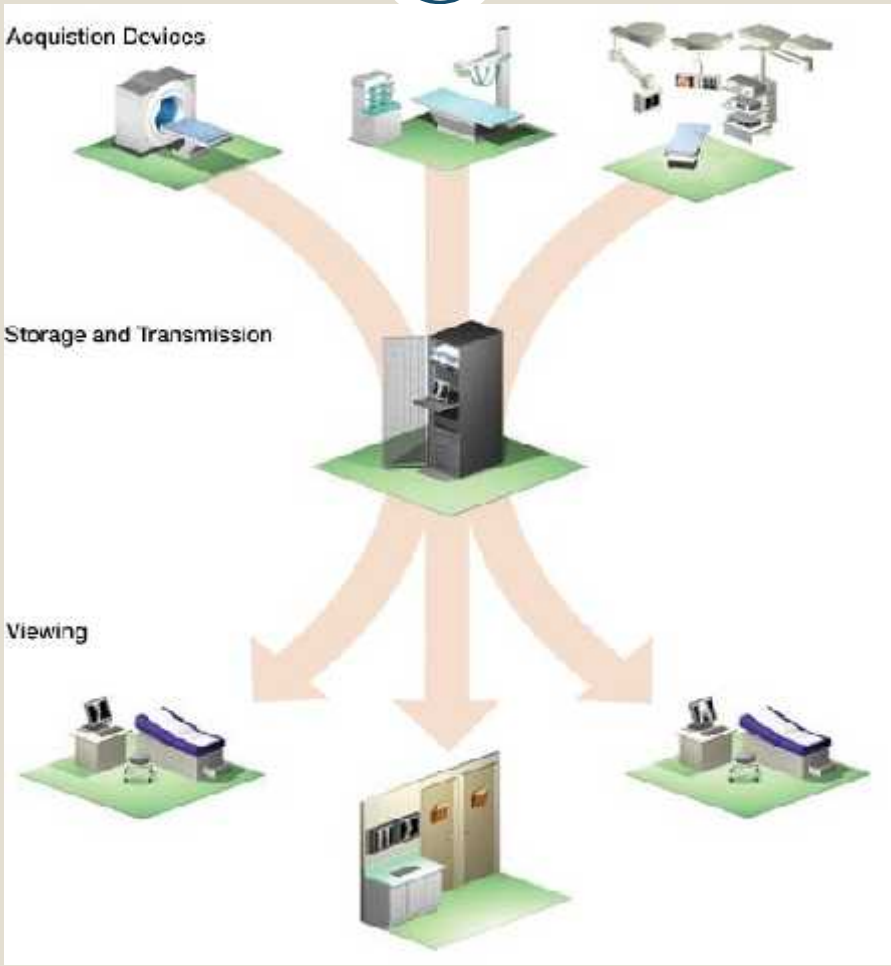

Telekonsultace

- od r.1999 na NCH Ostrava
- nyní přímé spojení s diagnostickými kompartmenty okolitých nemocnic (CT, MRI)
- okamžité posouzení snímků a indikace sekundárního transportu

Nové trendy

- bedside monitor regionální mozkové perfuse

Hemedex™

Nové trendy

- měření perfuse mozkové tkáně v místě intrakraniálně aplikovaného čidla v kombinaci s měřením intrakraniálního tlaku
- měření lokálního parc. tlaku O2
- mikrodialysa

Kazuistika

- muž 35 let

- pád ze střechy (6m)
- po úrazu v bezvědomí (vstupní GCS 3)
- izokorie
- analgosedace, intubace, transport na UP FNO

vstupní CT

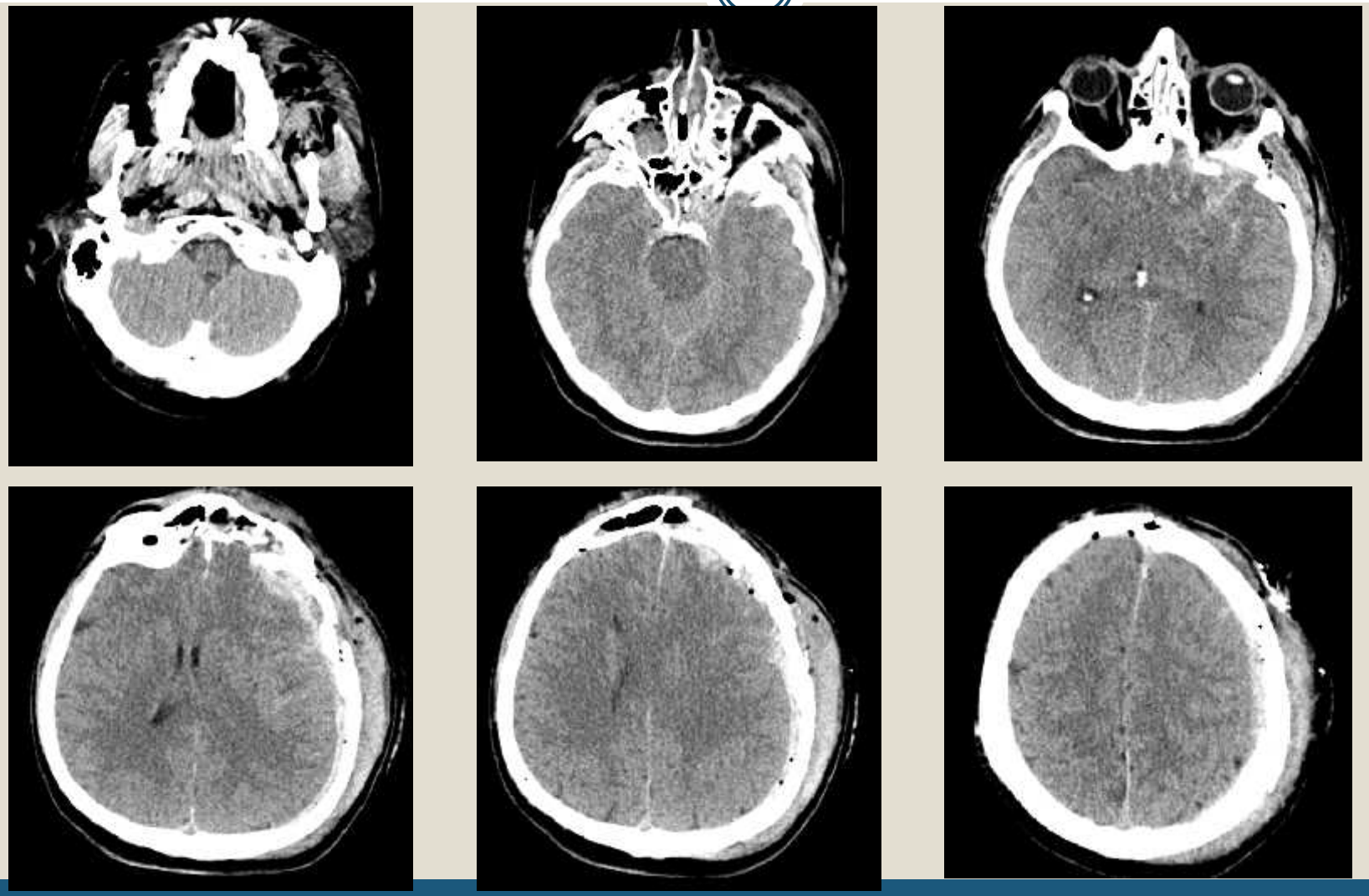

CT kontroly

6,5h

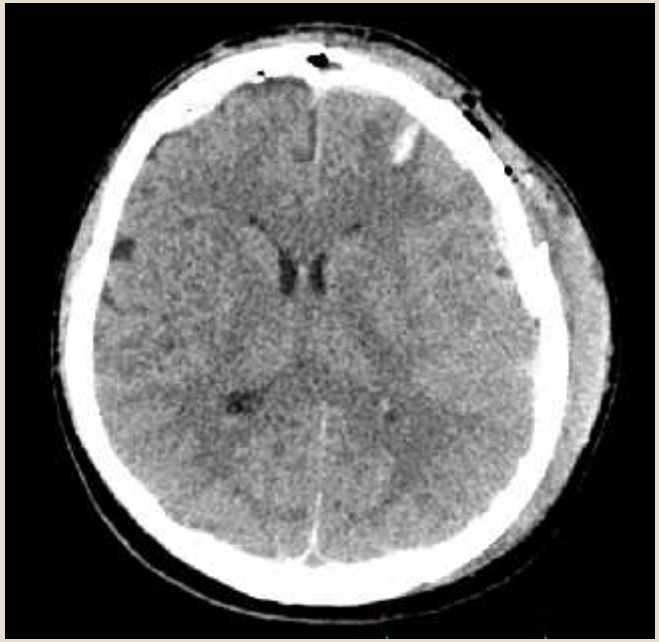

13h

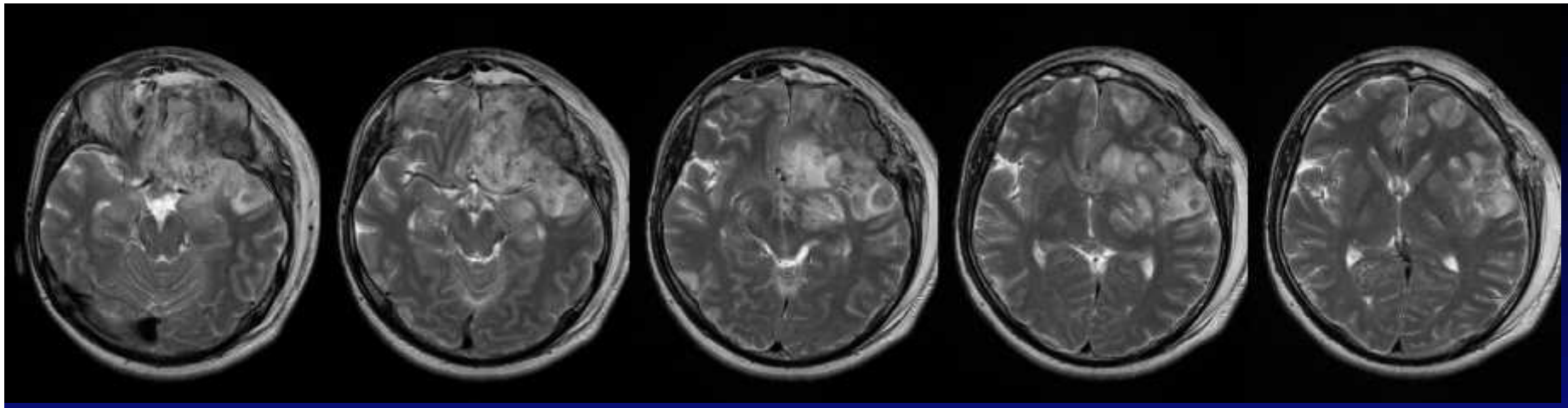

T2 TSE

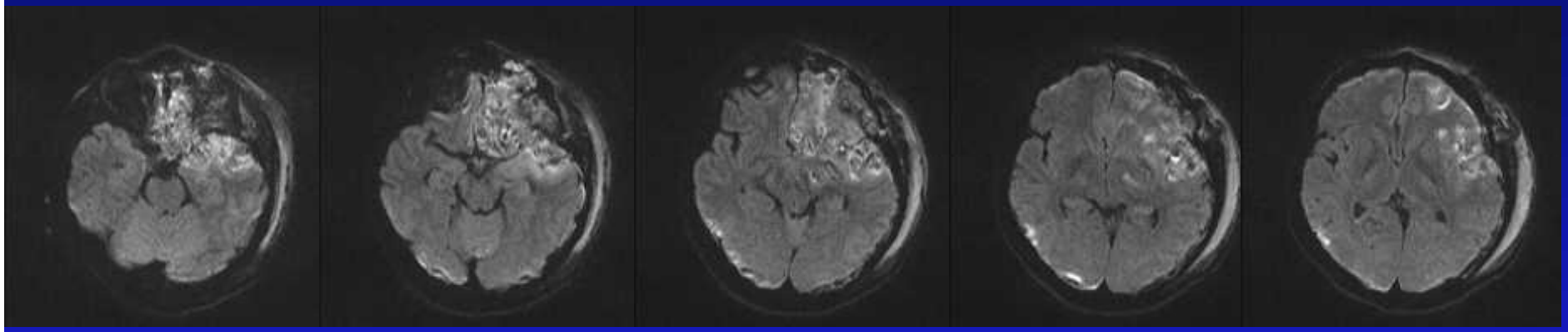

DWI b 1000

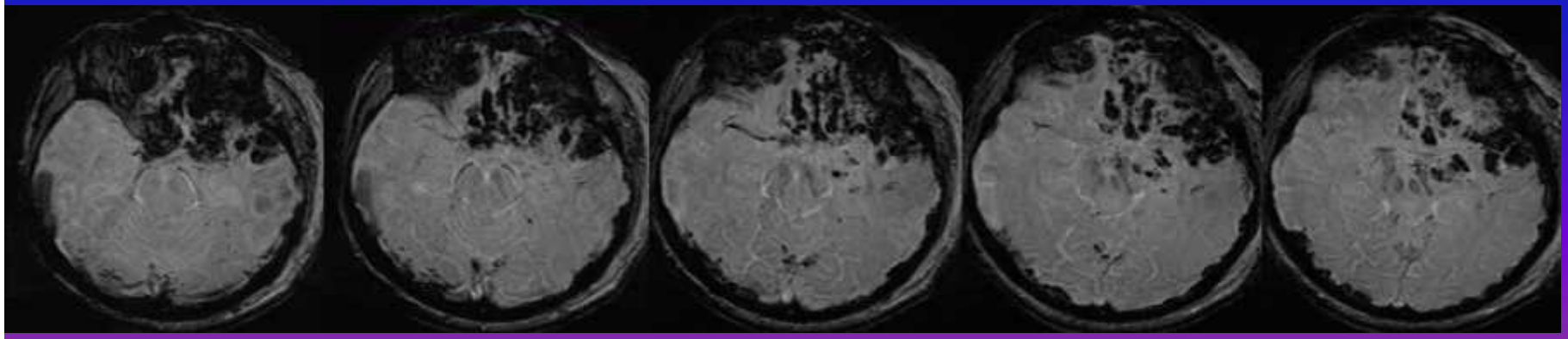

SWI

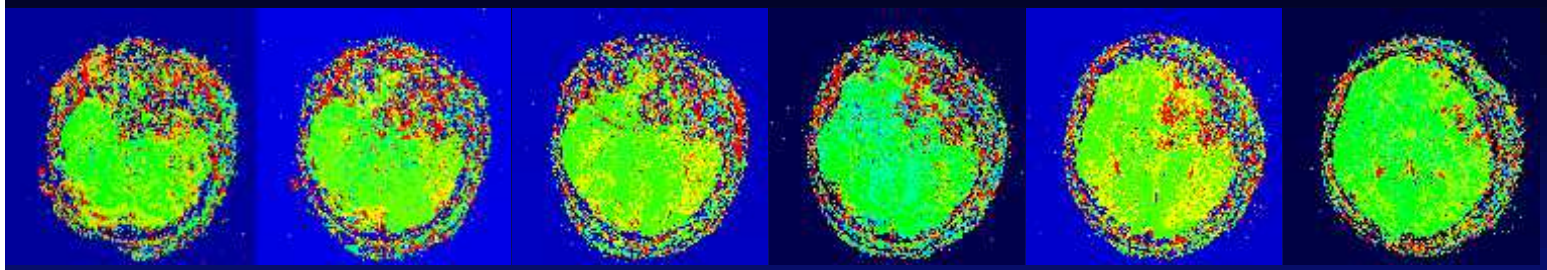

CBF

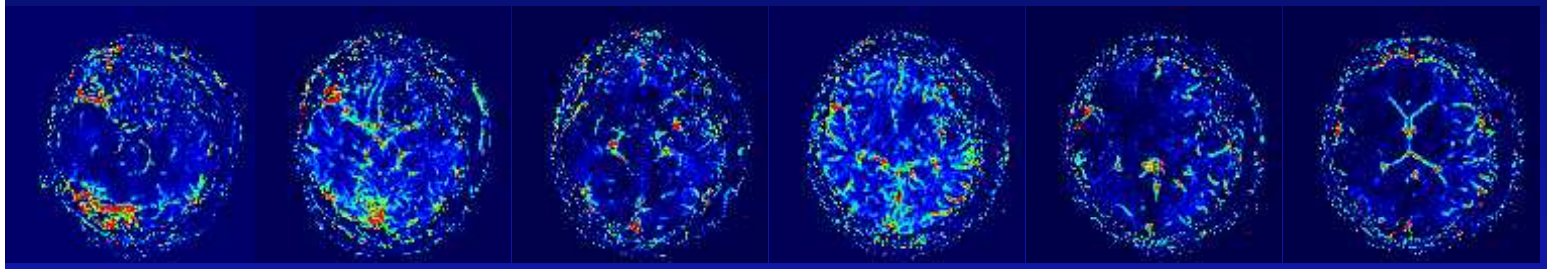

CBV

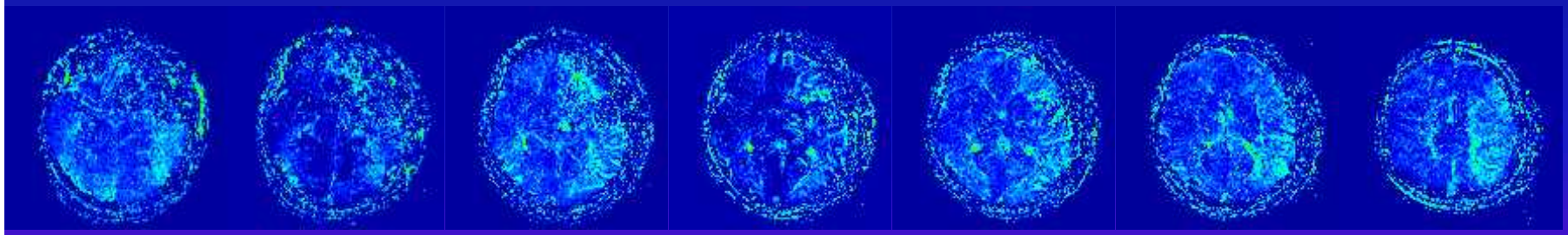

MTT

post-op CT

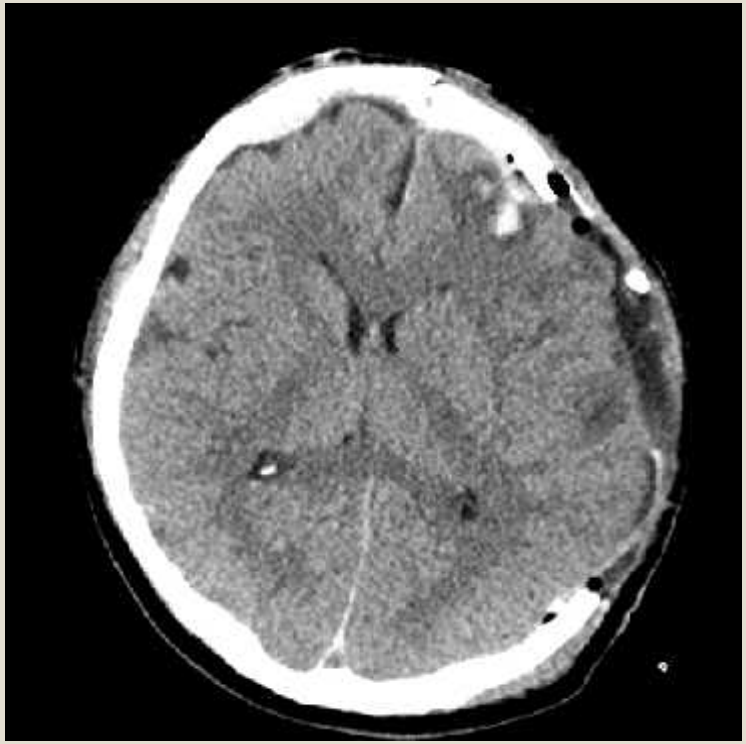

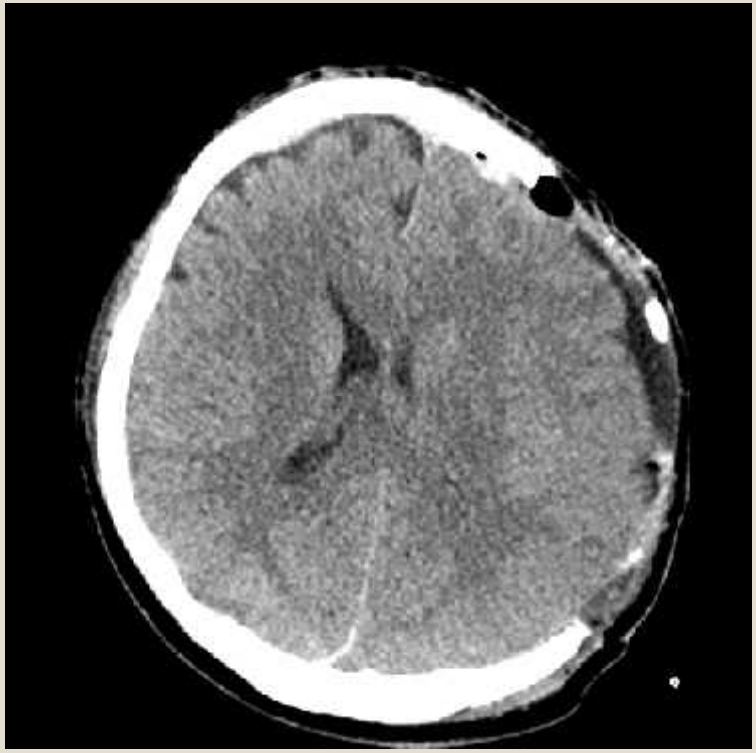

kontrola 1 měs. po operaci

vertikalizace v chodítku, regrese fatické poruchy

Děkuji za pozornost